Degenerationsversuche am akustischen System des Kaninchens und der Katze

zugleich ein Beitrag zur Anwendung der Marchischen Methode.

INAUGURAL-DISSERTATION

ZUR ERLANGUNG DER

MEDIZINISCHEN DOKTORWÜRDE

AN DER

FRIEDRICH-WILHELMS-UNIVERSITÄT
ZU BERLIN.

Von

Fritz Heinrich Lewy
approb. Arzt aus Berlin.

ACAD. LUGD. BAT. BIBL.

Tag der Promotion: 11. Februar 1910.

1910.

Druck von Julius Klinkhardt in Leipzig.

86

Gedruckt mit Genehmigung
der Medizinischen Fakultät der Universität Berlin.

Referent: Prof. Dr. Ziehen.

Degenerationsversuche am akustischen System des Kaninchens und der Katze. (Zugleich ein Beitrag zur Anwendung der Marchischen Methode.

I. Die Fehlerquellen und Fehlergrenzen der Marchifärbung.

Färbt man frisches Nervengewebe in Osmium, so wird es schwarz. Behandelt man es indessen vorher mit Chrom, so tritt an Stelle der Schwärzung eine gleichmäßige bräunliche Markscheidenfärbung, die sich zur Betrachtung normaler Präparate eignet. Färbt man dagegen auf die gleiche Weise Stücke, die eine z. B. infolge Durchschneidung in Markscheidenzerfall begriffene Bahn aufweisen, so tritt an diesen Stellen, wie Pierre Marie[1]) fand und Marchi bestätigte, wieder Schwarzfärbung, und zwar jetzt in Schollen auf. Diese Tatsache wurde rein empirisch festgestellt. Eine hinreichende chemische Erklärung der Färbung ist trotz der Neubauerschen[2]) Arbeit noch nicht vorhanden. Während nun die Weigert- und Karminfärbung degenerierter Systeme eine objektive Beschreibung des Befundes gestatten, bedarf die Marchische Methode der kritischen Beobachtung. Aus diesem Gesichtspunkte wurden über die Fehler dieser Färbeart mehrere Arbeiten geschrieben. Aber die Angaben

[1]) Sainton, Rev. neurol. 1900.
[2]) Neurolog. Zentralbl. 1902.

der Autoren (Spielmeyer[1]), Sainton[2]), Stransky[3]) u. a.) beschränken sich ausschließlich auf Fehler der Technik und Vorbehandlung. Über eine der wesentlichen Schwierigkeiten der Marchischen Methode, das Vorkommen und die Beurteilung echter Degeneration an Stellen, wo sie scheinbar nicht hingehören, habe ich in der Literatur nichts gefunden. Da infolge des mangelnden Bekanntwerdens dieser Tatsachen vielfach ein gewisses Mißtrauen gegen die Brauchbarkeit der Osmiumfärbung besteht, so sehe ich mich veranlaßt, kurz die wesentlichen Fehler, Fehlerquellen und Fehlergrenzen der Marchischen Methode zu beschreiben.

v. Monakow[4]) wirft die Frage auf, ob schwarze Schollen im gleichseitigen Hypoglossus und an anderen Stellen nach Großhirndefekten als eigentliche sekundäre Degenerationen aufzufassen sind, und legt das Vorkommen solcher vereinzelten Markscheidenzerfallsprodukte an Stellen, wo man sie nicht erwarten sollte, der Marchischen Methode zur Last. Dieser Vorwurf ist nur zum kleinen Teil berechtigt. Nicht als ob ich das Vorhandensein dieser Degenerationen leugnen wollte. Mir liegt nur daran, zu zeigen, daß, soweit es sich nicht um Kunstprodukte handelt, die man unter dem Sammelnamen Niederschläge zusammenfaßt, diese Degenerationen keine Fehlerquellen der Marchimethode darstellen, sondern nur einen Ausfluß ihrer großen Empfindlichkeit auf Myelinzerfall, wie er durch uns pathologisch bisher nicht näher bekannte Prozesse hervorgerufen wird. Daß diese akzidentellen Degenerationen eine Schwierigkeit bei der Verfolgung absichtlich zum Verfall gebrachter Systeme in sich bergen, ist unleugbar. Eine genauere Feststellung ihres Vorkommens und damit der Fehlergrenzen der Marchimethode überhaupt soll deshalb versuchen, einige Aufklärung zu schaffen. —

Die Voraussetzung für die Erzielung guter Marchipräparate ist natürlich eine zweckmäßige Technik.

Ich bin nach verschiedenen anderen Versuchen immer wieder zu der alten, von Lewandowsky genau beschriebenen und in einigen Punkten etwas ergänzten Technik zurückgekehrt, die mir die einfachste scheint und mir die besten Bilder geliefert hat.

Das vorsichtig herausgenommene und auf Watte gelegte Gehirn wird 24—36 Stunden in 10proz. Formol gehärtet. Darauf wird es, ohne zu wässern, in 3proz. Kaliumbichromat übertragen, bleibt hier einige Tage in oft gewechselter Flüssigkeit und wird dann in 1—2 mm dicke Scheiben zerlegt. Diese werden innerhalb 1—4 Wochen an einem Faden in Osmium gehängt. Zweifellos werden die Bilder erheblich schöner, je

[1]) Zentralbl. f. Nervenheilkunde 1903.
[2]) Rev. neurolog. 1900, S. 25.
[3]) Neurolog. Zentralbl. 1903.
[4]) Gehirnpathologie 1905.

schneller die Osmiumfärbung beginnt; aber im Betriebe eines Laboratoriums lassen sich die theoretisch geforderten und vortrefflichen Maßnahmen nicht immer praktisch befolgen. Man ist nicht jederzeit in der Lage, operativ gewonnene Präparate gleich weiter zu bearbeiten. Da kann man die Stücke dann auch monatelang, allerdings besser in nur $2^1/_2$proz. Kaliumbichromat, weil sie sonst zu hart werden, liegen lassen, ohne bei der späteren Bearbeitung zu große Schwierigkeiten fürchten zu müssen. Ein mehrtägiger Aufenthalt der Stücke in Formol dagegen kann die Färbbarkeit fast völlig vernichten.

Zur Färbung wird von einer 1proz. Osmiumsäurelösung ein Teil mit zwei Teilen 3proz. Kaliumbichromat gemischt und in diese nicht zu knapp zu bemessende Flüssigkeit die Stücke eingehängt. Nach einer Woche muß Osmiumsäure etwa $^1/_3$ der ursprünglich verwendeten Quantität ohne Kaliumbichromat nachgegossen werden, jedenfalls so viel, daß der Geruch wieder ein kräftiger ist. Nach 14 Tagen bis 3 Wochen, je nach Größe und Dicke der Blöcke (1—2 mm), kann man ein minderwichtiges Stück probeweise weiter behandeln. Es kommt in möglichst fließendes Wasser auf 24—48 Stunden, bis jeder Osmiumgeruch geschwunden ist, darauf für 24 Stunden in 96proz. Alkohol. Die so gehärteten Stücke trocknet man mit Fließpapier kurz ab und klebt sie mit dünnflüssigem Celloidin auf neuen Korken auf. Diese letzte Angabe hat sich mir besonders bewährt. Ein Federn des Korkes habe ich nie gesehen, und wo es bei der Dünnheit der Blöcke oft darauf ankommt, auch nicht den kleinsten Krümel des nicht absolut planparallel zur Messerschneide eingestellten Stückes zu verlieren, ist es ein großer Vorteil, auch einmal die Unterlage mitschneiden zu können, ohne vor jedem Schnitt erst den Block zuschnitzen oder das Mikrotommesser opfern zu müssen. Die aufgeklebten Stücke werden in gewöhnlicher Weise in 70proz. Alkohol aufbewahrt und nach 24 Stunden mit Alkohol in etwa 60 μ dicke Schnitte zerlegt, die mit Klosetpapier aufgefangen, in 96proz. Alkohol entwässert und in Karbolxylol aufgehellt werden. Auf dem Objektträger trocknet man sie mit leichtem Druck auf Fließpapier und gießt dicken Kanadabalsam darüber, der in 1—2 Wochen genügend trocken und hart ist, wenn er auch bei Erwärmung wieder plastisch wird. Man spart damit nicht nur die Kosten des Deckglases, sondern konserviert auch die Färbung besser, die durch das Xylol, das unter dem Deckglas nicht schnell genug verdunsten kann, ausgezogen wird. Nach der angegebenen Methode behandelte Präparate haben eine große Haltbarkeit.

Es ist nicht so sehr von Bedeutung, welche der angegebenen Färbemodifikationen man anwendet, als wie man sie anwendet, d. h. wie man auf die Einzelheiten einer jeden von ihnen gerade eingearbeitet ist. Ich habe Serien, die 6—8 Wochen in dünnen Lösungen, und solche, die nach

der alten Vorschrift in langsam steigender Konzentration, schließlich solche, die nach der schnellen Methode gefärbt sind. Auf allen diesen kann man sehen, daß sämtliche Anwendungsarten des Osmium tadellose Präparate, daneben aber auch manchmal ganz unberechenbare Fehlschläge liefern können. Unzweckmäßig ist die Färbung in der Wärme; denn die Durchtränkung geht kaum schneller vor sich, die Stücke aber werden hart und bröcklich und lassen sich nur mit großer Mühe und vielen Defekten schneiden; die Präparate weisen unverhältnismäßig viele Niederschläge auf, gerade so, wie wenn die Blöcke nach der Osmierung nicht genügend gewässert werden. Wichtig ist die Berücksichtigung der Technik nur insofern, als man sich den etwaigen Einfluß der angewandten Methode bei der Kritik der gefundenen Degenerationen vor Augen halten muß. Daß sich bei Tieren, die monate-, vielleicht jahrelang nach der Operation gelebt haben, relativ weniger schwarze Schollen finden, wie der Verletzung entsprechen, wird nicht weiter Erstaunen erregen; aber es verdient auch umgekehrt, entgegen meiner früheren Annahme[1]), hervorgehoben zu werden, daß sich ein Verschleppen der Schollen im Gewebe nicht nachweisen läßt. Man muß sich wohl vorstellen, daß die von den Leukozyten aufgenommenen Fettklumpen entweder an Ort und Stelle in die Lymphspalten übergehen und abgeschwemmt werden oder doch beim Transport nicht mehr ihre schwarze Farbe bewahren. Sonst ist es kaum erklärlich, daß sich an einem im inneren Ohr operierten Hund, der über ein Jahr nachher erst getötet wurde, die Degenerationen, wenn natürlich auch nicht mehr in bei frischen Präparaten gewohnter Menge, an scharf umschriebener, typischer Stelle noch vorliegen. Das Verschleppen der Schollen in die nähere und weitere Umgebung wird von der Mehrzahl der Autoren für eine wesentliche Fehlerquelle gehalten. Auch ich selbst habe mich früher in diesem Sinne ausgesprochen. Ich habe mich aber, wie gesagt, überzeugen müssen, daß auch bei älteren Herden die benachbarten Systeme von schwarzen Schollen nicht aufgesucht werden.

Hat man andererseits Tiere vor sich, die die Mindestzeit von einer Woche um das Doppelte oder mehr nach der Operation überlebt haben, so tritt die Frage auf, hat man hier nur zellulifugale oder schon zentripetale Degenerationen zu erwarten. Man kann etwa von der dritten Woche an, bei motorischen Hirnnerven etwas früher, bei langen Bahnen, z. B. der Sehstrahlung, wesentlich später, mit retrograden Degenerationen rechnen. Ihre Erkennung wird bei der unten zu beschreibenden charakteristischen Färbung und ihrer Lage kaum Schwierigkeiten bereiten, man muß nur an diese Möglichkeit denken. Trotz der diesbezüglichen

---

[1]) Arbeiten aus dem hirnanatomischen Institut in Zürich (v. Monakow) III. Noch nicht erschienen.

Arbeiten von van Gehuchten[1]), Bregmann[2]) u. a. wird noch immer gelegentlich der Marchischen Methode die Fähigkeit zur Färbung retrograder Degenerationen abgesprochen. Mit Unrecht. Nur gehen eben überhaupt nicht alle Bahnen, wenigstens beim Erwachsenen, zellulipetal zugrunde. Ebensowenig wird sich der Geübte durch sogenannte Randdegenerationen täuschen lassen. Es sind dies Niederschläge, die besonders am ventralen Rand und im Corpus trapezoides nach langdauernder Färbung in starken Lösungen, vor allem in der Hitze auftreten und sich durch ihre grobe unregelmäßige Form und Anordnung, sowie dadurch, daß man sie nicht fortlaufend verfolgen kann, als Kunstprodukte charakterisieren. Unangenehmer ist es schon, wenn solche unerwünschte Färbungen in grauen Massen auftreten, wo sie leicht einmal die Aufsplitterung eines Zuges vortäuschen können.

Aber gerade die letzten Fehlerquellen lassen sich bis zu einem gewissen Grade vermeiden, wenn man die Vorschriften der Technik möglichst genau befolgt. — Offenbar sind auch die verschiedenen Tiere nicht gleich empfindlich gegen Abweichungen von den Vorschriften der Technik. Ein Katzengehirn kann ohne Schaden bedeutend mehr malträtiert werden wie das eines Kaninchens, und der Affe schließlich erfordert besonders vorsichtige Behandlung.

Ob eine Osmiumfärbung gelungen ist, kann man sofort erkennen. Ein schönes Präparat zeigt die scharf abgegrenzten, einzelnen schwarzen Schollen auf gut differenziertem gelbbraunen Grunde. Aber auch ein ganz idealer Schnitt wird gelegentlich hier oder da, vor allem an bestimmten Stellen einzelne Schollen zeigen. Wo aber für die Degeneration nur solche Faserzüge in Betracht kommen, die sich in ihrer Totalität geschwärzt verfolgen lassen, so muß man sich, darauf wies schon Lewandowsky hin, zum Grundsatz machen, Marchipräparate nur mit schwachen Vergrößerungen zu betrachten. Höher wie 40—80fach sollte man nur ausnahmsweise gehen, wenn man Aufsplitterungen oder dergleichen verfolgen will. Es liegt in der Natur der Stoffwechselprozesse begründet, daß man bei genügend starker Vergrößerung und gutem Willen vielfach hier und da fettfärbbare Materialien sehen kann, die noch nicht einmal immer Abbauprodukte der Myelinscheide zu sein brauchen. Auch die Fettsubstanzen der Ganglienzellen und ihrer Kerne scheinen osmiumfärbbare Substanzen enthalten zu können. Wenn man sich aber zum Prinzip macht, nur diejenigen Schollen als Degenerationsprodukte anzusehen, die auch mit 60facher Vergrößerung sichtbar sind, so verschwinden damit auch die Degenerationsbefunde am

[1]) Névraxe 1905.

[2]) Arbeiten aus dem Obersteinerschen Institut, Bd. I.

unverletzten Rückenmark. Es liegt mir z. B. eine Serie vom Kaninchen vor, das im inneren Ohr operiert worden ist, ohne daß der Acusticus oder seine peripheren Endstätten dabei geschädigt worden wären. Darin ist mit einer Ausnahme auch nicht die geringste schwarze Scholle sichtbar. Diese Ausnahme bezieht sich auf die Hirnnerven, vor allem den Hypoglossus, Facialis, Trigeminus und Oculomotorius; aber auch die übrigen bleiben gelegentlich von einzelnen Körnchen, nur um diese handelt es sich, nicht verschont. Diese Erscheinung ist absolut konstant, gleichgültig, ob überhaupt und wo eine Operation vorgenommen wurde, und betrifft nur die peripherischen intramedullären Teile der motorischen und sensiblen Hirnnerven. Nie z. B. sah ich degenerierte Fasern, denn solche liegen zweifellos vor, zentral vom Facialiskern oder bis in einen Kern des Trigeminus hinein. Man hat vielfach die Zerrung, denen die Hirnnerven bei der Herausnahme des Gehirns auch bei vorsichtigster Manipulation ausgesetzt sind, dafür verantwortlich gemacht, indem man meinte, daß die Zeit bis zur Härtung im Formol zu dem vorhandenen Markscheidenzerfall genüge. Keinesfalls könnte man die Vorgänge als Veränderungen am überlebenden Organ auffassen, denn als solche unterlägen sie den Gesetzen der sekundären Degeneration, und diese setzt, wie van Gehuchten[1]) gezeigt hat, bei den motorischen Hirnnerven mit einer Chromatolyse der Kernzellen und im Anschluß daran mit einem Markscheidenzerfall im ganzen Verlauf und nicht zuerst im Austrittsteil ein, wie andere meinen, die das Wachstum des Baumes vergleichend heranziehen, dessen äußerste Zweige bei einer Erkrankung seiner Wurzel zuerst zugrunde gehen. Beispiellos stünde auch die Geschwindigkeit der retrograden Degeneration da, ferner der Umstand, daß der extramedulläre Teil des Nerven, wo also eine Schwannsche Scheide vorhanden ist, in der Regel gänzlich frei von Schollen bleibt. Gegen eine postmortale Veränderung spricht es, daß die Zahl degenerierter Fäserchen nach meinen Erfahrungen unbeeinflußt bleibt, ob das Gehirn gleich nach dem Tode oder 24—36 Stunden nachher herausgenommen und zum Härten eingelegt wurde. Es bleibt nur die Vermutung, daß, vielleicht im Zusammenhang mit der reichlichen Blutversorgung, der Stoffwechselumsatz der Hirnnerven in ihrem Ein- resp. Austrittsgebiet ein abnorm großer oder auch derartig veränderter ist, daß stets osmiumfärbbare Substanzen vorhanden sind.

Sieht man aber von den Hirnnerven ab, so muß jede, wenn auch vereinzelte oder nur eine kurze Strecke verfolgbare schwarze Faser den Verdacht erwecken, daß irgendwo an diesem Zentralnervensystem eine krankhafte oder operative Störung besteht. Übrigens können Krankheiten, wie Meningitis, im wesentlichen außer Betracht bleiben, da ich z. B.

[1]) Loc. cit.

selbst bei einem Tier, das unter den Erscheinungen schwerster allgemeiner Krämpfe eingegangen war, auffallend wenig Degenerationen gefunden habe.

Ich komme nunmehr zu meinem Hauptthema, den echten Degenerationen und ihrer Bewertung.

Mehr noch wie bei jeder anderen Methode muß bei der Marchifärbung darauf gedrungen werden, nur solche Bahnen als beweiskräftig im Sinne einer echten und direkten Degeneration zu betrachten, die von der Unterbrechungsstelle aus in ununterbrochener Serie verfolgt werden können. Einzelne Fasern können, wie schon erwähnt, keinen Anspruch auf Verfolgbarkeit und damit auf Anerkennung als direkte Degenerationen erheben.

Durchtrennt man eine Bahn, so finden sich manchmal schon eine Woche nach der Operation zentrifugal Degenerationen, die sich unter Umständen bis in die Endstätten verfolgen lassen, wo sie manchmal aufsplittern; und besonders, wo es sich um graue Substanz handelt, werden diese Endigungen durch eine diffuse, aus feinsten Körnchen bestehende Masse bezeichnet (Lewandowskys Aufsplitterungen). Gleichzeitig kann man bereits stets eine kurze Strecke weit im zentralen Stumpf Schollen nachweisen. Bei einigen Fasersystemen steigt ihre Zahl und Ausdehnung mit zunehmender Lebensdauer des operierten Tieres bis zur vollständigen retrograden Degeneration an und geht schließlich mit der beginnenden Resorption zurück, ohne daß sich aber eine Verschleppung der Schollen durch Phagozyten in die Nachbarschaft nachweisen ließe. Es muß wohl angenommen werden, daß die Abführung der Markscheidenreste in die Lymphbahn an Ort und Stelle erfolgt, oder daß im Endstadium der sekundären Degeneration die chemisch-biologische Vorbedingung der Schwarzfärbung nicht mehr besteht. Es ist daher natürlich eine unerläßliche Forderung, sich unter allen Umständen nicht nur makroskopisch, sondern auch mikroskopisch genau von der Ausdehnung der Schädigung zu überzeugen. Denn es können Nebenverletzungen bestehen. Damit habe ich bereits ausgedrückt, daß es sich dabei nicht nur um den operativ gesetzten Herd handelt, sondern auch um unbeabsichtigte Verletzungen. Diese können z. T. ganz grob mechanischer Natur sein. Druck und Contrecoup rufen am Großhirn bei Operationen am Stamm ebenso Degenerationen hervor, wie Blutungen, die sich unter Umständen ziemlich weit weg von der Operationsstelle einstellen können. So habe ich eine Katze, bei der sich nach Wegnahme des einen Corp. quadrig. post. eine kirschkerngroße Blutung mitten im Thalamus fand, ohne daß sich dafür eine Ursache hätte nachweisen lassen. Aber auch in loco wird bei einem operativen Eingriff mit der Nadel, dem Messer oder dem scharfen Löffel das nicht entfernte Gewebe ausweichen und dadurch seinerseits einen

Druck auf die nähere und weitere Umgebung des eigentlichen Herdes ausüben. Nur so ist es zu erklären, wenn bei einer rein einseitigen Abtragung des vorderen Vierhügels, die nirgends die Mittellinie überschreitet, eine ausgedehnte absteigende Degeneration aus dem Grau der unverletzten Seite hervorgeht (Fig. 1). Kapilläre oder parenchymatöse Blutungen geringeren Grades können vielleicht auch infolge anderer, an sich unbedeutender Schädigungen durch die Operation hervorgerufen werden, die sich dauernd oder doch zur Zeit der Sektion der Beobachtung bereits entzogen haben, deren Vorhandensein aber noch durch die von ihnen ausgehenden Degenerationen bewiesen wird. Besonders beim Kaninchen lassen sich alle diese Störungen relativ leicht feststellen.

Neben diesen beiden Momenten gibt vor allem die Zerrung, der das wegen seiner leichten Schneidbarkeit gern verwendete Kaninchenhirn mit seiner halbweichen Konsistenz in besonders hohem Grade ausgesetzt ist, Anlaß zu sekundärem Markscheidenzerfall. Hierher gehören, worauf ich im speziellen Teile noch eingehen werde, jene umfangreichen Veränderungen, wie sie nach dem Ausreißen eines Hirnnerven beim Kaninchen auftreten.

Inwieweit sekundäre Gefäßveränderungen, kollaterale Hyperämie, Anämie und Ödem zu Degenerationen führen können, ist noch nicht genau bestimmt, doch ist man gelegentlich versucht, aus dem histologischen Befund den einen oder anderen dieser Vorgänge als Ursache in Anspruch zu nehmen. Einer Möglichkeit muß indessen hier noch gedacht werden, wie vielleicht akzidentelle Degenerationen an relativ konstanten Stellen zustande kommen können. Durchflechten nämlich größere Massen degenerierter, also gequollener Fasern in annähernd rechtem Winkel ein anderes Fasersystem, so kann dieses, wie es Rothmann in der Pyramidenkreuzung annahm, zu einer Druckdegeneration und eventl. Atrophie gelangen, die natürlich immer kleiner wird, je weniger Fasern im primären System degeneriert sind, ohne daß die Operation selbst, z. B. am inneren Ohr, einen geringeren Eingriff darzustellen braucht. Welchen Schluß ich aus dieser Tatsache für Degenerationen im Corp. trapezoides nach Unterbrechung des peripheren Acusticus ziehen werde, will ich an seiner Stelle ausführen. Übrigens hat Rothmann das, was diese Theorie für die Pyramidenbahn beweisen sollte, selbst später widerlegt.

Ließ sich für alle bis jetzt besprochenen akzidentellen Degenerationen mit mehr oder minder großer Sicherheit ein Herd oder doch wenigstens eine anatomisch nachweisbare Störung auffinden, so kommen ganz zweifellos auch zusammenhängende typische Degenerationen ganzer Systeme vor, für die sich auch nicht im Entferntesten ein Grund angeben läßt. Kann man die schwarzen Schollen bis in die Nähe der Verletzung verfolgen, so können noch allenfalls Begriffe wie nutritive Störung oder Inaktivitäts-

resp. Isolierungsatrophie infolge Zugrundegehens der Kollateralen oder funktionell koordinierter Bahnen aushelfen. Ähnliches kann man sich vielleicht auch bei weit von der Läsion entfernt auftretenden Strangdegenerationen, für die ich gleich ein Beispiel anführen werde, denken. Ob man hier den Zusammenhang zweier funktionell zusammengehöriger Bahnen suchen will, indem man eine schnell ausgleichbare Funktionsstörung durch Übergreifen auf ein ko- oder subordiniertes Axon, also Diaschise, oder eine dauernde Schädigung, also den Ausdruck einer tertiären Atrophie annimmt, oder noch gänzlich unbekannte, vielleicht rein zufällige Gründe für maßgeblich hält, kann vorläufig nur Gegenstand unbeweisbarer Spekulationen bilden.

Nicht unwidersprochen sollen hier die Angaben Winklers bleiben, daß nach 14 Tagen sich in der Regel das sekundäre System des geschädigten Axons schwärzt, und daß man am Studium der sekundären Bahn nach Marchi nur darum gehindert würde, weil nach 14 Tagen die Markschollen schon zu diffus ins Gewebe verschleppt wären. Das letztere habe ich bereits zurückgewiesen. Aber auch zu dem ersten Punkte muß ich sagen, daß ich — und ich berufe mich dabei auch auf die langjährigen Erfahrungen Professor Lewandowskys — niemals im zweiten Axon Degenerationen mit der Marchimethode habe nachweisen können, vorausgesetzt natürlich, daß nicht gleichzeitig eine Verletzung im Kern dieses Axons stattgefunden hat. Dies kann aber sehr leicht vorkommen, z. B. wenn man den Acusticus ausreißt.

Es spricht allerdings gegen die Annahme einer gewissermaßen zufälligen Störung, daß die Charaktere der akzidentellen Degeneration ebenso typische sind, wie die der retrograden. Zeichnet sich diese durch besonders feine Körnchen aus, z. B. im Thalamus nach Entfernung der Sehrinde, so kann man es als Merkmal akzidentell zugrunde gegangener Fasern betrachten, wenn die Stäbchen lang und dünn und außerordentlich regelmäßig angeordnet sind. Fig. 1 zeigt das sehr deutlich. Während von der Verletzungsseite dicke, unregelmäßige schwarze Massen herabziehen, sieht man auf der Gegenseite die Schollen fast mit der Regelmäßigkeit einer Perlschnur angeordnet. Wer viele Marchiserien durchgesehen hat, der kennt auch ohnehin die Stellen, an denen erfahrungsgemäß leicht einige Fasern degenerieren.

Wir haben schon oben erwähnt, daß einige Stellen auch am normalen oder nur allgemein geschädigten Tier besonders leicht Marchidegenerationen aufweisen, und als Beispiel die Hirnnervenwurzeln und den Fasc. longitud. post. angeführt. Ich habe aber auch beobachtet, daß einige Bahnen eine gewisse Disposition zu besitzen scheinen auf Verletzungen oder Degenerationen in ihrer Umgebung mit selbständiger Schollenbildung im ganzen Ver-

laufe ihres Systems zu reagieren. Eine solche gesteigerte Empfindlichkeit für kollaterale Schädigungen habe ich an der Vierhügelvorderstrangbahn, dem Monakowschen Bündel, dem Thomasschen Faisceau de crochet, dem Fasc. reticulospinalis van Gehuchtens, dem Flocculusstiel und anderen Bahnen gefunden. Zur Illustration dieser akzidentellen Degenerationen ohne entsprechenden Herd dient eine Serie von der Katze, der die Abbildungen Fig. 1 und 2 entstammen. Die Verletzung betrifft, wie Fig. 1 zeigt, den linken vorderen Vierhügel und trifft das Corp. quadrigem. post. nur durch einen kleinen Stich. Die rechte Seite ist absolut intakt, die Mittellinie wird nirgends von der Läsion erreicht. Links sieht man die Vierhügelvorderstrangbahn degeneriert herabziehen, aber auch aus der ganzen Rinde des rechten Vierhügels kann man die radiären Fasern in ihrem typischen Verlauf zur Meynertschen Haubenkreuzung verfolgen.

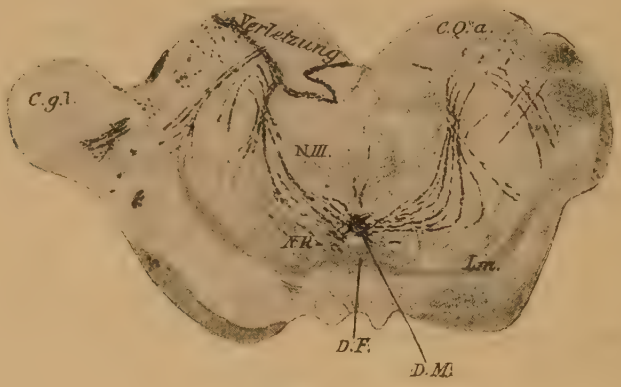

Fig. 1.

Ob hier kollaterales Ödem oder Ernährungsstörung die Ursache war, wage ich nicht zu entscheiden. Ferner zeigt der Schnitt, wie in der Kommissur der vorderen Vierhügel nicht nur die Fasern aus der Verletzung, sondern durch Druck in der Kreuzung auch aus der Gegenseite degenerieren. Das folgende, 272 Schnitte tiefer liegende Präparat (Fig. 2), das also etwa $1^3/_4$ cm von der Operationsstelle entfernt ist, zeigt erstens die aus der Verletzung verfolgbaren Degenerationen im Fasc. praedorsal. Aus der Höhe der Läsion, aber ohne sichtbaren Zusammenhang mit ihr, sondern dort scheinbar autochthon entstanden, ziehen ferner jederseits einige spärliche dicke Fasern an der Stelle des aberrierenden Seitenstrangbündels bis ins Rückenmark hinab. Jeder Kausalnexus aber fehlt bei den ins Kleinhirn ziehenden und dort kreuzenden Bahnen. Das sind nicht mehr einzelne Fasern, das ist der größte Teil des Faisceau de crochet, der jederseits in schön geschwungenem Bogen hinter der Tri-

geminuswurzel herum zum Felde dorsal vom Bindearm zieht. Die reichliche Kleinhirnkreuzung schließlich läßt sich überhaupt nicht lokalisieren, wenigstens zeigen die in dieser Gegend in den Dachkernen kreuzenden Gowersschen Bündel kaudalwärts keine Degenerationen. Wir müssen also hier wohl eine reine Fernwirkung unbekannter Ätiologie vermuten. Herr Professor Lewandowsky war so liebenswürdig, mir einen weiteren ähnlichen Fall zur Verfügung zu stellen. Hier ist ebenfalls die Vierhügelvorderstrangbahn degeneriert, und zwar nachdem es infolge Entfernung der Calcarinarinde zu einer retrograden Degeneration der Sehstrahlung gekommen war. Es hatte also, wenn man einen Zusammen-

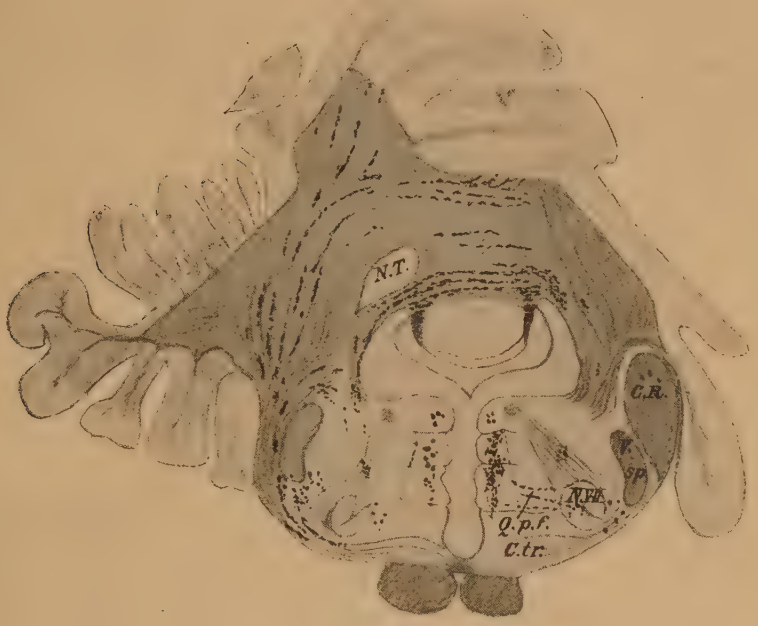

Fig. 2.

hang nach Winklers Vorgang konstruieren wollte, in diesem Falle der Untergang — retrograde — des zweiten Axons eine Degeneration im ersten hervorgerufen.

Ich glaube wohl nicht fehlzugehen, wenn ich einen wesentlichen Teil dieser akzidentellen Degenerationen mit jenen Strangdegenerationen in Vergleich setze, wie sie beim Menschen von Schmaus[1]) nach Rückenmarkserschütterungen und experimentell am Tier nach dem Verhämmerungsversuch beobachtet worden sind. Die heftigen Erschütterungen des

[1]) Patholog. Anat. d. Rückenmarkes 1901.

Meißelns oder die Eröffnung der Schädel- und Rückenmarkshöhle mit Zange und Trepan können recht wohl die unter dem Sammelnamen Commotio cerebri et spinae zusammengefaßten Störungen hervorrufen.

Ich möchte die Gelegenheit benutzen, hier noch zwei Erscheinungen bei der Marchifärbung zu schildern, die ich mehrfach beobachtete, ohne in der Literatur Angaben darüber zu finden. Wird ein Hirnnerv peripher durchtrennt und gelangt zur Degeneration, so ist das Osmiumbild des extra- und intramedullären Verlaufs ein ganz verschiedenes. Bis ca. $^1/_2$ mm an die Oblongata heran ist der Nerv diffus, kleinkörnig schwarz gefärbt. Das Bild entspricht etwa einer retrograden Degeneration, nirgends eine deutliche Scholle, sondern alles von gleichmäßiger grauschwarzer Färbung. Dann schneidet dieser Farbenton mit scharfer Grenze und leichter Einschnürung des Nerven ab, und es beginnt in die Medulla hinein die gewöhnliche Degeneration. Ich sah dieses Bild zuerst am Acusticus und glaubte es mit dem von Alexander und Obersteiner beschriebenen im Meatus audit. int. gelegenen Sieb zu tun zu haben, das einen Schnürring vortäuschte. Später habe ich mich überzeugt, daß auch der Facialis und andere Hirnnerven die gleichen Verhältnisse darbieten. Die scharfe Grenze der beiden Färbungen entspricht der Gegend, wo die Schwannschen Scheiden aufhören. Aber gerade deren Bestehen sollte im peripheren Nerven besonders isolierte Degenerationsschollen der einzelnen Fasern zeigen, statt der vorhandenen diffusen Färbung. Es muß also dahingestellt bleiben, ob die Schwannsche Scheide hierbei von Einfluß ist.

Mit der Erscheinung, wie sie im peripheren Nerven von Stransky[1]) nach Vergiftungen beschrieben worden sind, haben diese echten Degenerationen nichts zu tun. Noch merkwürdiger ist eine andere Färbungserscheinung, die ich bisher nur bei der ventralen Oktavuswurzel beobachtete. Ich verfüge über zwei Serien vom Kaninchen, denen das innere Ohr links ausgeräumt wurde, wobei es zu kleinen Stichverletzungen im Corp. trapez. dem ventralen Kern und der spinalen Trigeminuswurzel gekommen ist. Diese Serien zeigen auf der rechten Seite im Verlaufe der zwischen Trigeminus und Corp. restif. eintretenden Wurzeln, und zwar nur in der kurzen Strecke zwischen Corp. trapezoid. bis zum Beginn der Divergenz der Wurzelfasern, sehr dicke, blasige, hellgraue, in Reihen ganz regelmäßig angeordnete Schollen, die eben so plötzlich verschwinden, wie sie beginnen (Fig. 11. VIII. s. d.). Es könnte das Bild fast den Eindruck erwecken, als ob es hier zu einer sympathischen Erkrankung des kontralateralen Acusticus gekommen ist, die aber im Verhältnis zur Operation ganz jungen Datums wäre, da die regionäre Begrenzung des Pro-

[1]) Journ. f. Psychologie u. Neurologie, Bd. II.

zesses und die ungewöhnlich starke Quellung der Markscheiden auf eine erst beginnende Veränderung hinweisen. Ich habe dieses Verhalten auch bei gleichen Operationen sonst nie beobachtet.

Ziehe ich nun die Schlußfolgerungen aus meinen Darlegungen, so möchte ich mich dahin äußern: Die Marchimethode kann zwar leicht zuviel, aber nie, soweit es sich um lange Fasersysteme handelt, zu wenig zeigen; man kann sie also als eine Maximalfärbung der Karmin- und Weigertmethode gegenüberstellen, die eine Minimalfärbung darstellt, d. h. was mit dieser degeneriert erscheint, ist mindestens vorhanden, während die zur rechten Zeit angewandte Marchimethode die größte Menge degenerierter markhaltiger Fasern zeigt. Schon diese Gegenüberstellung beweist, wie unzweckmäßig es ist, die v. Guddensche und die Marchische Methode generell auf ihre Güte zu vergleichen. Jede ist an ihrer Stelle angebracht, und hat auch ihre Nachteile. Ich selbst hatte Gelegenheit, bei Prof. v. Monakow eine Weigertserie vom Menschen mit einseitiger Zerstörung des roten Kerns zu sehen, wo auch das genaueste Studium keine Differenz der beiderseitigen aberrierenden Seitenstrangbündel zeigte, während mit der Marchimethode, am Tier wenigstens, nach dem gleichen Eingriff die bekannten großen Schollen des Monakowschen Bündels auftreten.[1]) Darum wird doch bei alten Herden, also der Mehrzahl der beim Menschen zur Beobachtung kommenden Fälle, die richtig angewendete Karminfärbung, die infolge des gewahrten Zusammenhanges von Zelle und Faser dem relativ groben, aber zur Übersicht geeigneten Weigertpräparat entschieden überlegen ist, zu ihrem Rechte kommen. Für experimentelle Eingriffe beim Tier, wo man sich die Behandlungszeit wählen kann, aber ist die schnell arbeitende Marchimethode vorzuziehen. Der Streit über die größere Sicherheit der Resultate aber wird aufhören, wenn sich der kritische Beobachter immer vor Augen hält, daß ceteris paribus das, was die Guddensche Methode degeneriert zeigt, absolut sicher vorhanden, umgekehrt das, was bei der Marchischen nicht geschwärzt ist, ebenso sicher nicht vorhanden ist.

II. Die Wurzel des eintretenden Acusticus.

Seit den grundlegenden Arbeiten v. Monakows[2]) und Baginskys[3]) haben sich eine große Anzahl von Autoren mit der Frage nach dem

---

[1]) S. aber v. Monakow, Bahnen vom roten Kern, Wanderversammlung südwestdeutscher Psych. u. Neurol., Mai 1908.

[2]) Korrespondenzbl. f. Schweizer Ärzte 1887 u. Archiv f. Psychiatrie 1890 u. 1895.

[3]) Virchows Archiv 1886, 1890.

intramedullären Verlauf des Acusticus beschäftigt, ohne daß sich bis heute eine Einigung auch nur in den wesentlichsten Punkten hätte erzielen lassen. Schienen die Arbeiten von Bumm[1]), Onufrowicz[2]), Forel[3]) und der oben erwähnten Autoren nach der Guddenschen Methode einige Klarheit über die primären Endstätten und die sekundären Bahnen gebracht zu haben, so schuf die Anwendung der Marchimethode wenigstens bei einigen Autoren neue Schwierigkeiten. Die bis dahin relativ einfachen Verhältnisse wurden unter dem Einfluß der so überaus empfindlichen Osmiumfärbung und ihrer Fehlerquellen unverhältnismäßig verwickelt. Insbesondere veranlaßte mich die Monographie Winklers[4]) über den zentralen Verlauf des VIII. Hirnnerven, der beim Kaninchen Wurzelfasern nicht nur in alle anerkannten primären und sekundären Systeme des Octavus, sondern auch in die Bahnen vom Deitersschen Kern, das spinoceberellare und das Monakowsche Bündel verfolgen konnte, beim Kaninchen, der Katze und dem Hunde diese Verhältnisse nachzuprüfen.

Der VIII. Hirnnerv ist im wesentlichen ein sensibler Hirnnerv. Nur der Nucl. angularis von Bechterew soll nach Monakow angeblich einige Fasern im Vestibularis peripherwärts senden. In der Hauptsache jedoch entspringen die beiden Wurzeln für das Gehör und den Vestibularsinn in der Schnecke einerseits und dem Bogengangapparat andererseits. Will man also eine Degeneration der primären Bahnen hervorrufen, so muß das innere Ohr, möglichst gründlich, ausgeräumt werden. So einfach die Ausführung dieser Operation an sich scheinen mag, so schwierig ist es, zumal bei den engen Verhältnissen eines Kaninchenohrs, alles zu entfernen und doch die Medulla selbst nicht zu verletzen. Diese operationstechnische Frage hat gleich in den ersten Arbeiten zu großen Differenzen in den Degenerationsbefunden des Corpus trapezoides zwischen v. Monakow und Baginsky geführt. In der Tat sind die Verhältnisse beim eintretenden Acusticus für eine Wurzelresektion sehr unglücklich.

Während das Ganglion spirale cochleae ziemlich isoliert und leicht zugänglich unter dem Promontorium liegt, sind die peripheren Ursprungszellen des Vestibularis auf den ganzen Verlauf der Wurzel bis unmittelbar an die Medulla heran zerstreut. Es ist daher für die Degeneration der Vestibularis-Wurzel völlig ungenügend, das Vestibulum und die Bogengänge gründlich auszuräumen — die Schnecke geht dabei immer zugrunde. Es kann aber, wie Fig. 3 zeigt, ebensowenig ausreichen, die Wurzel im inneren Gehörgang zu durchschneiden. Auch bei dieser Operation bleibt

---

[1]) Corp. trapez. und Hörnerv der Katze, Wiesbaden 1892.

[2]) Archiv f. Psychiatrie 1885.

[3]) Neurol. Zentralbl., Bd. IV und Arch. f. Psych. 1867.

[4]) The central course of the Nerv VIII. and its influence of motility. J. Müller, Amsterdam 1907.

eine beträchtliche Zellenanhäufung, die wohl dem sog. Gangl. Scarpae des Vestibularis beim Menschen entspricht, relativ vollständig intakt; und andererseits zeigt das Bild wohl hinreichend deutlich, daß es ein fast aussichtsloses Bemühen ist, diese Zellen entfernen zu wollen, ohne zugleich die Medulla, besonders das Corpus trapezoides und den ventralen Kern zu schädigen. Übrigens liegt dieses Ganglion bereits in der Schädelhöhle, so daß eine Blutung aus der Art. auditiva int. nur schwer vermeidbar ist, die auch ihrerseits leicht zu Druckdegenerationen in den genannten Teilen führen kann.

Auch Winkler erkennt diese Schwierigkeit wiederholt an, ohne ihr aber mit Bezug auf die Überempfindlichkeit der Marchimethode genügend Rechnung zu tragen. Die von Winkler, man darf wohl annehmen als Musterkollektion, abgebildete Serie zeigt eine Verletzung der absteigenden Trigeminuswurzel, also eine nicht ganz unwesentliche Verletzung des Stammes. Herr Professor Winkler hatte die Güte, mir durch Vermitte-

Fig. 3.

lung von Professor Lewandowsky zwei Gehirne von ihm operierter Kaninchen zur Verfügung zu stellen. Auch von diesen Präparaten weist das eine einen Herd im Nucl. ventralis auf (Serie B), während an dem unverletzten anderen beim Herausnehmen der Acusticus so kurz abgeschnitten ist, daß sich nicht mehr feststellen läßt, ob, wie ich vermute, hier das Ganglion Scarpae nicht ziemlich unbeschädigt geblieben ist (Serie A).

Da ich die Erfahrung gemacht habe, daß sich der Facialis fast nie schonen läßt, seine retrograde Degeneration aber auch nicht stört, so habe ich nicht das Winklersche Vorgehen von der Bulla aus verfolgt, da die Erschütterung des Meißelns, abgesehen von leicht eintretenden Fissuren der Basis mit unberechenbaren Folgen, zu leicht an sich schon Strangdegeneration hervorruft, wie man ja von den Verhämmerungsversuchen her weiß. Es ist vielmehr die Technik von Stacke gewählt worden. Man dringt vom häutigen Gehörgang, der an der Basis der Ohrmuschel

getrennt wird, mit einer kleinen Lührschen Zange bis hinter das Trommelfell vor, nimmt die laterale Acticuswand weg und räumt dann mit einem kleinen scharfen Löffel den Inhalt der Schnecke, des Vestibulums und der Bogengänge aus.

Was das physiologische Verhalten der Tiere anbetrifft, so kann ich die Erfahrungen Winklers über Kopf- und Augenstellung, Nystagmus und Drehbewegungen bestätigen. Nach erfolgter Labyrinthexstirpation befinden sich die Augen in Zwangsstellung derart, daß das Auge der operierten Seite maximal nach vorn und unten, das der entgegengesetzten nach oben, etwa in die Mitte des Augenspaltes sieht. Der Kopf ist in der Wirkungsrichtung des der Operation gegenseitigen Sternocleido ge-

Fig. 4.

Fig. 5.

dreht. Die gleichseitigen Extremitäten sind, soweit ich sehen konnte, in allen Positionen des Rumpfes atonisch, die entgegengesetzten spastisch. Während sich bei mechanischer Reizung des Acusticus auch im Laufe der Operation des chloralisierten Tieres jederzeit Nystagmus erzeugen ließ, traten die übrigen Augensymptome erst auf, wenn das Tier vom Brett losgebunden wurde. Solange die gleichmäßige unveränderliche Lage auf dem Operationstische beibehalten wurde, ließ sich nicht entscheiden, ob die Operation gelungen war, d. h. ob spontaner Nystagmus auftrat. Es zeigen sich also die Augenbewegungen erst gleichzeitig mit den übrigen Zwangsbewegungen. Winkler schließt, daß es eine Kompensationsstellung zur Kopfhaltung ist, Kopf und Augen sich also gegenseitig auszugleichen suchen. Ich bin eher geneigt, ebenso wie den Nystagmus und die Kopfstellung, auch die Augenbewegungen für eine Folge der Gleichgewichts-

störung zu halten, bzw. für eine mangelnde Orientierung im Raume. Infolge der Atonie seiner halbseitigen Extremitäten, der Kopfstellung und der einseitigen Störung der Balance fällt das Tier bei dem Versuch sich zu bewegen auf die operierte Seite und rollt infolge der schleudernden Bewegungen der hypertonischen gesunden Extremitäten vollständig um seine Längsachse, und zwar mehrmals hintereinander.

Einige Wochen nach der Operation hatten sich die Kaninchen soweit an ihren veränderten Gleichgewichtszustand gewöhnt, daß sie wie gesunde sich bewegen konnten, ohne zu fallen. Auch waren nur selten einige spontane Nystagmusschläge festzustellen. Die Tiere hatten allerdings stets eine besondere Neigung, stundenlang unbeweglich an einer Stelle ruhig zu sitzen, als ob sie Angst hätten, durch brüske Bewegungen den doch offenbar vorhandenen subjektiven Schwindel hervorzurufen. So ließen sich auch zu jeder Zeit nach der Operation noch Fallen nach der operierten Seite durch Anstoßen des Tieres hervorgerufen, doch traten Rollungen längere Zeit nach dem Eingriff nicht mehr auf. — Erwähnen möchte ich noch, daß ich bei Berührung einer Stelle entsprechend dem weggenommenen horizontalen Gehörgang ein Aufrichten des kontralateralen Ohres nach vorn feststellen konnte.

Seit durch Flechsig und Bechterew[1]) die Scheidung des Octavus in Cochlearis und Vestibularis vorgenommen worden ist, hat man sich gewöhnt, die eintretende Wurzel nicht nur physiologisch, sondern auch anatomisch in diese beiden Bestandteile zu zerlegen. Winkler ist schließlich so weit gegangen, die beiden Äste auch degenerativ durch isolierte Zerstörung der Schnecke einerseits und des ganzen Labyrinthes eventl. mit Wurzeldurchschneidung des Nerven trennen zu wollen. Den hinreichenden Beweis seiner Experimente kann man ihm indes nicht anerkennen, da wie im Gehirn, so auch in den feinen Verhältnissen des inneren Ohres die makroskopische Betrachtung des Operationserfolges keine genügende Sicherheit bietet. Nur Serienschnitte durch das ganze Labyrinth könnten strikt darlegen, ob wirklich nur die Schnecke geschädigt worden ist. Ebenso können die Vermutungen Winklers über die doppelte Funktion beider Äste nur als Hypothesen angesprochen werden. Über diese beiden zusammengehörigen Punkte können nur physiologische Untersuchungen in Verbindung mit Serienschnitten durch die Oblongata und das knöcherne Gehörorgan Aufklärung bringen.

In der vorliegenden Arbeit habe ich mich daher darauf beschränkt, zum Studium der primären Bahnen des Acusticus das Vestibulum im ganzen zu entfernen, einerseits ohne jede Nebenverletzung, aber auch nur mit Teilzerstörung des Gangl. Scarpae, andererseits mit völliger Vernichtung

[1]) Neurol. Zentralbl. 1885.

desselben, was nicht ohne Schädigungen der Medulla ablief. Auf die Konsequenzen komme ich im speziellen Teil zurück. In meiner Einteilung der zusammengehörigen Bahnen bin ich Lewandowsky gefolgt. Lewandowsky[1]) nimmt an, daß beide eintretenden Octavuswurzeln sowohl Cochlearis- wie Vestibularisfasern enthalten, eine Teilung in vordere und hintere, resp. in mediale und laterale Wurzel eine rein anatomische, aber nicht eine physiologische sei. Er kommt zu diesem Resultat, indem er die Fasern nach der systematischen Zusammengehörigkeit ihrer Endstätten ordnet. Hieran anschließend habe ich in der vorliegenden Arbeit einerseits solche Bahnen unter einheitlichen Gesichtspunkten zusammengefaßt, deren sekundäre und weitere zentrale Systeme bekannt sind, und die durch ihre anatomische Lage wie auch durch Funktionsprüfungen vor und nach ihrer Unterbrechung ihre Zusammengehörigkeit zur Hörleitung bekunden; diesen Bahnen habe ich andererseits jene Wurzelfasern gegenübergestellt, aus deren Endstätten sich sekundäre Systeme noch nicht haben verfolgen lassen und die auch sonst durch ihren relativ kurzen, nur einseitigen Verlauf einen anderen Komplex zu bilden scheinen. Gleichwohl will ich es offen lassen, ob man die Bahnen mit bekanntem sekundärem System ohne weiteres mit den Hörbahnen, die anderen mit der Vestibularisleitung identifizieren kann.

Drei Wege stehen der eintretenden Acusticuswurzel offen, auf denen sie ihre Endkerne oder die Ursprungszellen ihres sekundären Systems erreichen können: 1. der laterodorsale zwischen Corpus restiforme und ventralem Acusticuskern unten und Tuberculum acusticum oben und von da im Bogen dorsal um das Corpus restiforme herum; 2. der mediale zwischen Corpus restiforme und spinaler Trigeminuswurzel; 3. der ventrale am unteren Rande der Medulla ventral der spinalen Quintuswurzel. Dieses letztere System, auch Corpus trapezoides genannt, führt nur Fasern, die sich in sekundäre und weitere Systeme verfolgen lassen.

Bahnen ohne bekannte sekundäre Systeme.

Wir beschäftigen uns also zunächst mit den Wurzelfasern, die auf dem laterodorsalen und medialen Weg ihre Endstätten erreichen.

Drei Kerne sind es im wesentlichen, nach Winklers Nomenklatur sogar nur zwei, die alle diese Wurzelfasern aufnehmen. Der weitaus größte ist der Nucl. dorsalis oder triangularis acustici. Er bezieht das Hauptkontingent seiner Fasern auf dem medialen Wege. Sie begeben sich, wie erwähnt, durch den Engpaß zwischen Corp. restif. und dem V. desc. in das Gebiet der inneren Abteilung des Kleinhinstils (I. A. K.,

[1]) Journal für Psychologie u. Neurologie, Bd. II, Untersuchungen über die Leitungsbahnen d. Truncus cerebri usw. Jena 1904.

Fig. 4), das sie in seiner ganzen Breite fächerförmig aufbündelnd durchsetzen. Sie halten dabei fast genau die ventrodorsale Richtung im Schnitt ein, wenigstens im Gebiet zwischen Formatio reticularis und der dem Corp. restif. unmittelbar anliegenden Teil der inneren Abteilung des Kleinhirnstiels. An dieser Stelle wendet sich ein kleines, aber geschlossenes Bündelchen (m. e.) etwas stärkerer Fasern laterodorsal an die mediale Fläche des Strickkörpers (Fig. 5, 6). In kaudaleren Schnitten sieht man sie dann scharf medial und ventral umbiegen und in den lateralen Teil des dreieckigen Kerns eindringen, zugleich mit den wenigen hier endenden Fasern des laterodorsalen Systems. Aber die Quantität dieses Bündels tritt ganz zurück im Verhältnis mit der medialen Abteilung. Je näher medial, um so enger liegen die Fasern zwischen den hier dicht mit schwarzen Schollen bedeckten Inseln der absteigenden Wurzel (VIII. d.).

Nach dem Kern zu konvergieren sie wieder, um sich in einem relativ kleinen Bezirk aufzusplittern, der unter einer Erhöhung des Bodens

Fig. 6.

Fig. 7.

des IV. Ventrikels unmittelbar lateral vom Facialiskerne liegt (Winklers Gruppe B, Fig. 4 und 6).

Die ziemlich dünnen Fasern durchflechten sich vielfach und gewähren einen äußerst zierlichen Anblick. Unsere Kenntnis von diesem vielleicht ausgedehntesten Kernkomplex der Oblongata ist eine sehr geringe. Winkler hat es unternommen, fünf Kerne histologisch im Frontalschnitt zu sondern, zu denen er auch den Abducenskern rechnet. Da er aber für seine Einteilung nicht degenerativ die Berechtigung nachwies, so ist mit der Abgrenzung nicht viel genützt. Es wird auch nicht leicht fallen, bei der versteckten Lage des Kerns eine isolierte Verletzung in ihn zu setzen, die mit genügender Klarheit Aufschluß über die Zusammengehörigkeit der Zellen dieser verwickelten Gebilde bringt. Retrograde Zellendegenerationen sind, abgesehen vom Nucl. angularis (Kohnstamm[1])

[1]) Neurol. Zentralbl. 1908.

meines Wissens auch noch nicht beobachtet. Diese negativen Befunde werden keinen veranlassen, ihn wieder unter dem Sammelnamen der grauen Kerne am Boden des IV. Ventrikels versinken zu lassen. Auch besteht ein sicherer, wenn auch in seinem Erfolg noch unklarer Zusammenhang zwischen den Endstätten des Vestibularis. Es degeneriert nämlich vom Dachkern kreuzend das absteigende Faisceau de crochet von Thomas, das unter Fasernabgabe an den dreieckigen Acusticuskern zur absteigenden Wurzel geht (Lewandowsky, l. c., Fig. 25). Vielleicht hat dieser kreuzende Faserzug in den Endstätten von Wurzelfasern einen Einfluß auf die assoziierten Augenbewegungen, vielleicht könnte man auch denken, daß die These von der Gleichförmigkeit der Leitungs- und Degenerationsrichtung hier nicht Anwendung findet. Unter diesen Umständen könnte man im Hakenbündel direkt eine sekundäre Vestibularisbahn sehen.

Ventral liegt dem Nucl. triangularis oder dorsalis VIII, dem größten Acusticuskern, eine Zellgruppe in seiner ganzen Länge an, die von

Fig. 8.

Fig. 9.

Lewandowsky als Nucleus griseus radicis descendentis bezeichnet worden ist. Die Versorgung dieses Kerns geschieht in ganz ähnlicher Weise, wie die des dorsalen Kerns, nur daß das laterodorsale System hier einen größeren Anteil hat (Fig. 3, 8, 13, 14, 15). Diese Fasern durchbrechen zum Teil die Area ovalis des Strickkörpers, zum Teil umkreisen sie ihn, ihm eng anliegend und biegen vielfach schon im lateralen Teil der inneren Abteilung des Kleinhirnstiels in die sagittale Richtung um. Die Mehrzahl aber bildet zusammen mit den auf dem medialen Weg eintretenden Wurzelfasern (Fig. 7, 8) die medioventrale Ecke, ventral von der Subst. gris. des absteigenden Trigeminus, medial von der Formatio reticularis begrenzt. Die Fasern ziehen in vielen kleinen Bündeln proximal und verlieren sich allmählich immer mehr in ihrem grauen Kern, der früher Kern der Rollerschen Wurzel genannt wurde. Manche mögen wohl auch in die benachbarten Teile des dorsalen Kerns übergehen, ohne sich aber hier genauer verfolgen zu lassen. Proximal lassen sich degenerierte Fasern noch in der Höhe des unteren Viertels der Oliva inf. nachweisen

(Fig. 9). Sie liegen da medial von der Subst. gel. Rol., laterodorsal vom Hypoglossuskern.

Der dritte Zug dieses Systems (Fig. 10 und 11), die vertikale Bahn, scheint mir weder in ihrem kompakten Verlauf und ihrem Umfang, noch in ihrem Anfang und Ende genauer in der Literatur bekannt zu sein. Auch aus Winklers Beschreibungen wie Abbildungen geht nicht hervor, daß er ihren Zusammenhang richtig erkannt hat. Er bezeichnet das Bündel als aufsteigende Wurzel. Das ist nicht berechtigt, denn die eintretenden Fasern lassen sich in einem Frontalschnitt von ihrem Ursprung bis zu ihrem Ende verfolgen. Von einem Aufsteigen, das doch mit einem Abbiegen der Fasern in die sagittale Richtung oder doch mindestens mit einem Verlauf schräg distal verbunden sein müßte, habe ich in meinen

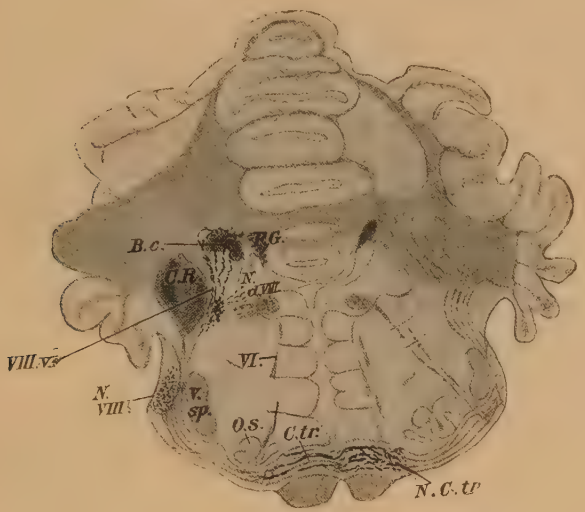

Fig. 10.

Präparaten nichts finden können. Andererseits hindern die alteingebürgerten Vorstellungen einer absteigenden Acusticus-Trigeminus- usw. Wurzel den dorsalen Verlauf der Fasern zum Nucl. angularis als aufsteigend im Sinne des Frontalschnittes zu bezeichnen. Eine aufsteigende Acusticuswurzel war nicht nachweisbar. Ich habe daher das vorliegende, in sich völlig abgeschlossene dicke Bündel als vertikale Wurzel beschrieben. Die dicken Fasern der vertikalen Acusticuswurzel entspringen in geschlossenem Zuge aus der vordersten und ventralen Ganglienanhäufung der medialen Wurzel. Ich habe diesen Teil des Ganglion Scarpae bereits im vorigen Kapitel besprochen und darauf hingewiesen, daß seine Zerstörung immer mit Nebenverletzungen verbunden ist. Daher schalte ich

diese Serien für die Verfolgung von Wurzelfasern sonst aus mit Ausnahme dieses Zuges, den man Faser auf Faser in ihrem Verlauf von ihrer Ganglienursprungszelle (Fig. 11 G. Sc. d.) bis zu ihrem Ende verfolgen kann. Das Bündel zieht etwa im Winkel von 45° zur Horizontalen von ventrolateral nach mediodorsal, wobei es eine leichte Krümmung mit der Konvexität nach außen macht.

Der ventralste Teil des unteren Acusticuskerns, der hier in der Höhe des austretenden Facialis schon scharf abgegrenzt als Halbmond am lateralen Schnittrande liegt, wird noch von einigen Fasern durchsetzt; dann überschreitet das Bündel das zum Kleinhirn ziehende Corpus restif. und wendet sich scharf dorsal und etwas lateral (Fig. 10, 11). Der Zusammenhang der Fasern wird nun etwas lockerer, und vom medialen Rande

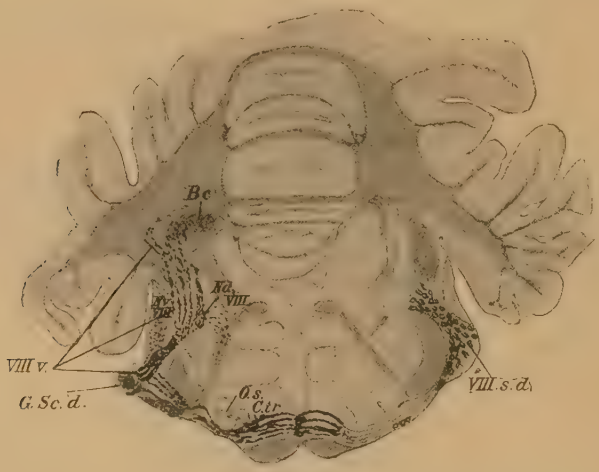

Fig. 11.

lösen sich einige ab, um im lateralen Teil des dorsalen Acusticuskerns zu verschwinden, der Hauptzug aber durchbricht und umkreist im lateral geschwungenen Bogen das Brachium conjunctivum (Fig. 11). Im Gebiet des Faisceau de crochet und zum Teil noch in dem des Gowersschen Bündels, aber von dessen Faserverlauf gänzlich unabhängig, liegen jetzt die Fasern wieder medial um, dem Ventrikel zu, um, ohne ihn zu erreichen, im Nucl. angularis Bechterew von Kohnstamm zu enden. Nur einige wenige Fasern ziehen etwas weiter distal, wo sie an die mediale Spitze des Bindearms zu liegen kommen, so daß sie scheinbar noch zu der charakteristischen Spitze des Velum medullare anterius zu gehören scheinen, in der der Fasc. spinocerebellaris ventralis von Gowers (Fig. 10 F. G.) verläuft, der aber hier ganz normale Fasern aufweist.

Der Zug beschreibt also in seinem Verlaufe, der in seiner größten Breite in einer Frontalebene geht, eine doppelte S-Kurve. Er entspringt aus dem ventralen und vorderen Teil des Ganglion Scarbae und endigt im Bechterewschen, zum Teil auch im dreieckigen Kern. Eine Kreuzung im Kleinhirn oder eine weitere Einstrahlung in dieses habe ich nirgends gesehen. Nicht einmal einzelne Fasern, die ja nach den Ausführungen des vorigen Kapitels auch noch nichts beweisen würden, konnte ich in irgend einer Serie entdecken. Da der Nucl. angularis von Bechterew dem System des dreieckigen Kerns oder nach Winkler dem des noch weiter ventral gelegenen Nucl. gris. desc. VIII zuzurechnen, also nicht dem Kleinhirn zugehörig zu betrachten ist, so halte ich damit den Beweis für erbracht, daß eine Verbindung des achten Hirnnervs zum Kleinhirn nicht existiert.[1])

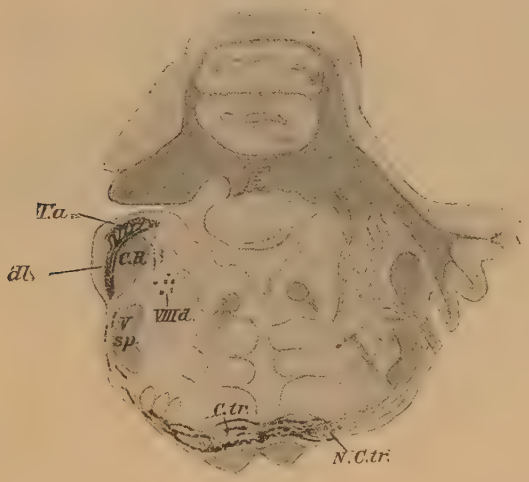

Fig. 12.

Vergleiche ich nun meine Befunde mit denen Winklers, so differieren sie im einzelnen nicht ganz unwesentlich, nämlich in den Punkten, wo seine Resultate auch im Gegensatz zu allen anderen Autoren und den bisherigen Anschauungen stehen.

Beginnen wir wieder mit dem dreieckigen Kern, so muß ich in Übereinstimmung mit Prof. Lewandowsky Winkler beipflichten, daß nach den Arbeiten von Kohnstamm der Bechterewsche Nucl. angularis vom dorsalen Acusticuskern, wenigstens topographisch, zu trennen ist, und daß der Fasc. sol. VIII Lewandowskys (s. Fig. 10, Truncus usw.) in letzterem endigt. Auch haben wir uns überzeugt, daß dieser

[1]) S. a. Marx und Trendelenburg, Pflügers Archiv 1907.

Zug nur beim Hunde, aber nicht beim Kaninchen vorhanden ist. Ein Zellenschwund im Bechterewschen Kern, wie ihn von Manakow angibt, ist bei der dafür natürlich unzweckmäßigen Marchimethode nicht auffällig. Nirgends dagegen habe ich im dorsalen System Wurzelfasern zum Fasc. long. post. verlaufen sehen, die in diesem auf- und absteigend Verbindungen zum Abducens- oder gar Trochlearis- und Oculomotoriuskern herstellten. Ebensowenig habe ich Wurzelfasern im auf- oder absteigenden Bündel des Deitersschen Kerns entdecken können, auch nicht in den Winklerschen Präparaten.[1])

Ich bin vielmehr der Meinung, daß diese Degenerationen auf Nebenverletzungen oder Zufälle der Behandlung zurückzuführen sind. Auch

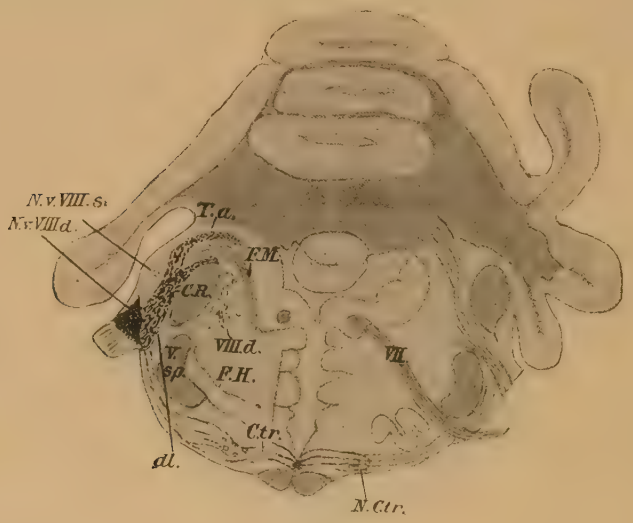

Fig. 13.

mir ist es aufgefallen, wie leicht nach Läsionen, die scheinbar nur die Trigeminuswurzel treffen, Degenerationen im deiterospinalen Bündel auftreten. Solange aber die Medulla unversehrt bleibt, ist diese Bahn auch sicher frei von Schollen. Das ist um so wahrscheinlicher, als ja nach Angaben von Probst, Lewandowsky und Winkler die Acusticuswurzeln zum Deitersschen Kern nicht um dessen Riesenzellen, sondern um kleinere Zellen aufsplittern, also nicht einmal die Ursprungselemente der absteigenden Bahn sekundär schädigen könnten.

[1]) Serie A und B. Da diese beiden Serien, die ich dank dem Entgegenkommen von Herrn Prof. Winkler als Testobjekte benutzen konnte, in ihren Degenerationsbefunden mit meinen eigenen betr. Serien übereinstimmen, so habe ich, um Abbildungen zu sparen, soweit angängig, die Figuren ihnen entnommen (Fig. 4—10 und 15).

Über die Endstätten der absteigenden Acusticuswurzel stimme ich den Autoren zu, bis auf die Fasern Winklers zum VI., die ich von hier ebensowenig wie im dorsolateralen System anerkennen kann. Auch ist ein Zusammenhang zwischen Radix desc. VIII. und Fasc. sol. Vagi bei meinen Serien nirgends vorhanden. Nur bei dem einen der von Prof. Winkler operierten Gehirne war das Solitärbündel zugleich mit der Vagoglossopharyngeuswurzel aber natürlich ohne Zusammenhang mit der Rollerschen Octavuswurzel degeneriert (Fig. 5, IX. X). Übrigens muß gerade dies Gehirn starkem Zug oder Druck ausgesetzt gewesen sein,

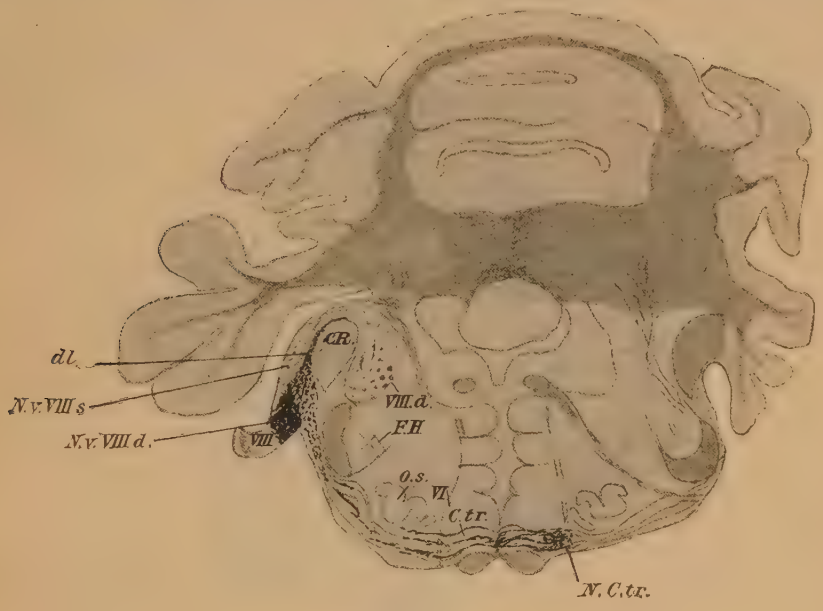

Fig. 14.

denn nicht nur der gleichseitige, sondern auch der kontralaterale Facialis ist ziemlich stark retrograd degeneriert (Fig. 10).

Schließlich komme ich zu dem von mir als vertikale Wurzel bezeichneten Zug, der zum Teil dem Fasc. sol. VIII. des Hundes zu entsprechen scheint. Daß dieser Zug Fasern vom dorsolateralen oder intermediären System erhält, habe ich nicht beobachtet, daß er aber nur oder doch vorwiegend aus diesen besteht, glaube ich nach meinen Präparaten entschieden verneinen zu können. Damit fällt dann auch die Annahme Winklers, daß diese Fasern mit dem intermediären System erst ins Gebiet des aberrierenden Seitenstrangs zögen, um dann im Verlauf des Gowersschen Bündels zum Kleinhirn zu ziehen. Auf die abweichende Lage der degenerierten Schollen dieses Zuges im Verhältnis zum Tract.

spinocerebell. ventr. habe ich schon hingewiesen. Auf den Winklerschen Abbildungen, l. c. Tafel VIII (Fig. 15), entsprechen die als Fasc. sp. c. v. bezeichneten Degenerationen ganz verschiedenen anatomischen Systemen. Auf Fig. 15 Nr. 7 und 8 sieht man das Faisceau de crochet im Kleinhirn kreuzen. Ob ein ganz kleiner Anteil aus dem sonst als Fasc. sp. cereb. von Gowers benannten Bündel dabei ist, kann ich aus den Zeichnungen nicht genau ersehen, möchte mich aber eher im negativen Sinne äußern. Im Schnitt 9 und 10 trägt dieselbe Bezeichnung die von mir als Rad. verticalis bezeichnete Wurzelbahn, während Winkler als seine aufsteigende Wurzel nur ihren Teil zum Nucl. dors. abgrenzt. In Nr. 11 ist

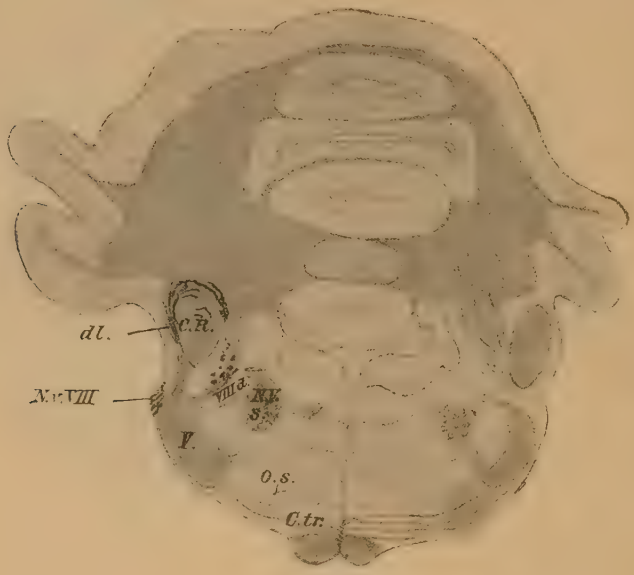

Fig. 15.

wieder das Faisceau de crochet, diesmal der vorderste Teil des rücklaufigen Bündels, gezeichnet. Die Zeichnung gibt die degenerierten Fasern an ganz typischer Stelle dicht dem Brachium conjunctivum anliegend, während der laterale und obere freie Rand der Medulla, wo das Gowerssche Bündel verläuft, frei ist. Genau an dieser Stelle der Zeichnung (Nr. 11 Winkler) ist das Hakenbündel von Lewandowsky beschrieben worden, und auch auf meiner Serie (Fig. 16 F. de. cr.) von der Katze mit anderweitigen Verletzungen finde ich es dort. Auf Schnitt 12—14 von Winkler schließlich ist der Lemniscus lateralis zum hinteren Vierhügel, auf den ich im nächsten Kapitel zu sprechen komme, derselben Bezeichnung (Fasc. sp. n. v.) zum Opfer gefallen.

Mögen die Winklerschen Zeichnungen vielleicht auch einiges ungenau wiedergeben, darüber ist mir gar kein Zweifel, daß die für einen wohl charakterisierten Faserzug gebräuchliche Bezeichnung Fasc. spinocerebellaris ventr. hier für mindestens drei völlig unterschiedliche Bahnen verwendet worden ist, von denen keine dem in der Literatur mit diesem Namen belegten Gowersschen Bündel entspricht. Auch degenerierte meine vertikale Acusticuswurzel im Gegensatz zu Winkler stets nur gleichseitig. Einige Schollen im Flocculus habe ich allerdings gelegentlich, und zwar bei den verschiedenartigsten Verletzungen, beobachtet. Doch war auch dann ihre Anzahl nur gering, ihr Verlauf nicht zu verfolgen. Ich glaube daher, daß es akzidentelle Degenerationen vielleicht infolge Zug am Acusticus sind. Ob es sich bei den Winklerschen Präparaten um akzidentelle Degenerationen im Sinne unserer oben gegebenen

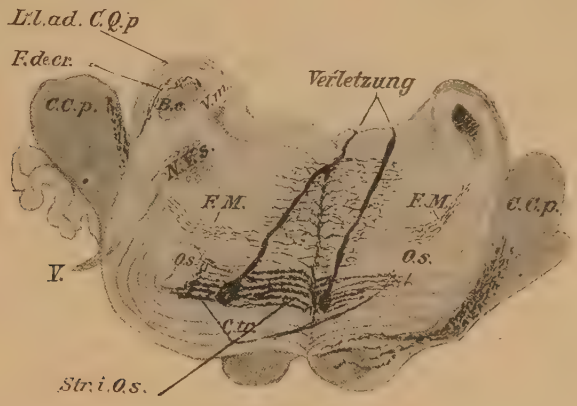

Fig. 16.

Definition oder um direkte Folgen der ziemlich groben, auch gezeichneten Nebenverletzung handelt, ließ sich aus dem Bilde nicht entscheiden.

Bahnen mit sekundären Systemen.

Wir kommen nunmehr zu der zweiten Hauptgruppe von Wurzelfasern, die im wesentlichen in der lateralen Wurzel eintretend zu Kernen sekundärer Axone führen. War bei den eben besprochenen Bahnen der ventrale Weg leer ausgegangen, so bleibt jetzt das mediale Bündel zwischen Area ovalis und Trigeminuswurzel unbenutzt. Die Hauptmasse der Fasern wendet sich der lateralen Bahn zu. Hier endigt ein Teil gleich in der ventralen Abteilung des ventralen Kerns (N. v. VIII. d.), der distal dann gleichmäßig von feinen Körnern bis zu seinem Ende bedeckt ist, während die proximale Partie dorsal und etwas lateral freibleibt (N. v. VIII. s,

Fig. 3, 4, 13, 14). Die durchtretenden Fasern sind zu Bündeln angeordnet, die sich an der größten Dicke des Strickkörpers zusammenschließen. Sie wenden sich nach dem Tuberculum acusticum, wo sie im lateralen und dorsalen Teil endigen, indem sie dem Tuberculum wie eine Kalotte aufsitzen (Fig. 5, 12, 13). Nur auf einer einzigen eigenen Serie ohne Nebenverletzung (inkl. der Winklerschen) habe ich nach Wurzeldurchschneidung einige wenige Körnchen in den unter den sekundären Bahnen näher zu beschreibenden Heldschen Fasern gefunden. Da, wie gesagt, meine sämtlichen übrigen Serien, in Übereinstimmung mit der Mehrzahl der Autoren das intermediäre System als ausschließlich sekundäres erkennen lassen, so kann ich diesen sehr geringen Degenerationen der Serie VIII. v. 3 keinen wesentlichen Wert beimessen (Fig. 3).

Ob schließlich ins Corpus trapezoides Wurzelfasern eintreten, ist wohl ziemlich der älteste Streitpunkt des ganzen Acusticussystems. Ich

Fig. 17.

komme in der Besprechung gleich noch ausführlicher darauf zurück. Hier möchte ich nur berichten, daß bei der Mehrzahl der von mir operierten Kaninchen leichte, aber ganz unzweifelhafte Degenerationen im Corpus trapezoides zum gekreuzten Kern desselben traten. Hier endigten sie. Nur ganz wenige Fasern ließen sich noch einige Schnitte weiter verfolgen, wo sie in der Richtung nach dem ventralen Kern der lateralen Schleife verschwanden. In den hinteren Vierhügel habe ich sie nie eintreten sehen. Beim Hund fand ich gleich Winkler keine wesentlichen Degenerationen im ventralen System. Ebensowenig aber in dem von Prof. Winkler für mich operierten Kaninchen.[1]) Im gleichseitigen Trapezkern endeten keine Fasern, auch liefen keine Wurzeln zur gleichseitigen lateralen Schleife.

[1]) Bei Serie B erklärt sich die starke Degeneration zwanglos aus der Verletzung des Nucl. ventr. VIII.

Die laterodorsale Bahn gibt zu Besprechungen keinen weiteren Anlaß. Über meine Stellung zur Annahme von Wurzelfasern im Stratum intermedium Held, die van Gehuchten u. a. leugnen, habe ich mich schon geäußert. In sehr kleinem Maßstabe gebe ich sie zu beiden oberen Oliven mit allem Vorbehalt zu. Zum Trapezkern konnte ich Fasern nicht verfolgen, auch nicht weiter zum kontralateralen hinteren Vierhügel. Ebenso lehne ich solche, wie das auch Lewandowsky getan hat, zum Facialiskern ab. Die Teilnahme von Heldschen Fasern an der, irrtümlich als Fasc. sp. c. v. bezeichneten aufsteigenden Acusticuswurzel habe ich ebenfalls bereits für unwahrscheinlich erklärt.

Ich komme nun zum letzten Punkt in der Besprechung der primären Systeme, dem Vorkommen von Wurzelfasern im Corpus trapezoides. v. Monakow hatte sich als erster dagegen ausgesprochen. Baginsky aber glaubte zeigen zu können, daß auch nach bloßer gründlicher Ausräumung des Labyrinths, besonders distal, eine leichte Atrophie, nach Wurzeltrennung aber ein starker Schwund des Corpus trapezoides bis zum kontralateralen Trapezkern auftrat. Allerdings erklärt auch Baginsky diese Operation kaum für möglich ohne direkte Verletzung der Medulla. Im weiteren Verlauf haben sich dann Forel und Onufrowicz, Flechsig[1]), Probst[2]) und van Gehuchten[3]) dagegen, Bechterew, Kirilzew[4]), Held[5]), Wyrubow[6]), Thomas[7]), Weigner[8]) und Tricomi-Allegra[9]) dafür ausgesprochen.

Ich glaube mich mit der nötigen Reserve geäußert zu haben, wenn ich sagte, ich fand fast stets beim Kaninchen eine Degeneration zum kontralateralen Trapezkern, und vielleicht auch zur gekreuzten oberen Olive. Damit würde v. Monakows Angabe übereinstimmen, daß er bei Durchschneidung der lateralen Schleife nur die gleichseitige Oliva sup. gekreuzt, dagegen Striae acusticae und Tubera acust. atrophiert fand. Aber ich will auch noch gar nicht mit absoluter Sicherheit behaupten, daß diese Degeneration wirklich nur Wurzelfasern enthält. Mit Sicherheit verfolgen kann man sie nur von der Stelle her, wo das Corpus trapezoides von den Fasern zum ventralen Kern und zum medialen System gekreuzt wird. Ob sie wirklich aus der Wurzel hervorgehen, vermag

[1]) Neurol. Zentralbl. 1886.
[2]) Archiv f. Psychiatrie 1902.
[3]) Névraxe 1903, Bd. IV.
[4]) Neurol. Zentralbl. 1892.
[5]) Archiv f. Anat. u. Physiol. 1893, 1897.
[6]) Neurol. Zentralbl. 1901.
[7]) Compt. rend. de la Soc. de Biol., 12. Fébr. 1898.
[8]) Archiv f. mikr. Anat. 1903.
[9]) Névraxe 1903.

man in dem Gewirr hier kreuzender degenerierter Fasern nicht zu entscheiden. Immerhin muß man an die Möglichkeit einer akzidentellen Degeneration wohl denken. Van Gehuchten führt diese Schollen auf Zug am Facialis zurück. Auch Bregmann äußert sich in diesem Sinne und belegt seine Meinung auch mit Bildern.[1]) Aber jene Degenerationen dokumentieren sich durch ihr vereinzeltes Vorkommen, ihre isolierte Lage und ihre Verfolgbarkeit nur über ganz kurze Strecken als akzidentell. Davon ist bei meinen Präparaten abzusehen. Es könnte sich nur darum handeln, ob der Druck der quellenden Markscheiden bei der engen Durchflechtung am Wurzeleintritt genügt, um seinerseits die leichte Degeneration im Corpus trapezoides hervorzurufen. Ich möchte es fast bezweifeln.

Fig. 18.

Jedenfalls sind sie an Intensität wie Extensität bei mir ganz erheblich schwächer wie bei Winkler. Wenn Winkler nach v. Gudden Atrophie des Corp. trap. bis zum gekreuzten Trapezkern mit starker Schädigung desselben fand, so muß ich ihm die Entscheidung darüber überlassen, welchen Einfluß er etwaigen, von ihm selbst befürchteten, Nebenverletzungen zuteilen will. Der Marchi- wie der Flechsigmethode aber tut er mit seinen Schlußfolgerungen entschieden Zwang an. Die Myelinisationsmethode beruht doch gerade darauf, daß verschiedene Systeme zu verschiedenen Zeiten markhaltig werden. Finden sich also zu einer Zeit, wo nur die Acusticuswurzeln, aber noch nicht das Corpus trapezoides

[1]) Arbeiten aus dem Obersteinerschen Institut, Wien, Bd. I.

markhaltig ist, in ihm myelinisierte Fasern, so ist es doch nicht angängig, zu sagen, hier sind meiner Meinung nach zu viel markhaltige Fasern, als daß sie alle Wurzelfasern sein könnten; ergo müssen auch Fasern des sekundären Systems im Corpus trapezoides schon markhaltig sein. Und da nun die Marchimethode in genauer Übereinstimmung mit der Myelinisationsmethode auch die gewünschte nur kleine Anzahl von degenerierten Fasern nicht zeigen will, so müssen die Osmiumpräparate eben auch interpretiert werden.

Ich habe im ersten Kapitel wiederholt betont, daß für die Betrachtung von Marchiserien mehr wie für jede andere Methode ein subjektiv kritisches Urteil nötig ist, das auf Grund eigener Erfahrung unter Be-

Fig. 19.

rücksichtigung der angewandten Technik den Wert und die Bedeutung einer Degeneration abschätzt. Will Winkler an der Hand seiner langjährigen Erfahrungen die Degenerationen im Corp. trapezoides für akzidentell, also nicht aus der Verletzung hervorgegangen betrachten, so ist dagegen natürlich nichts einzuwenden. Und es ist um so weniger einzusehen, warum er einen Teil dieser Fasern durchaus als Wurzelfasern betrachtet wissen will, zumal er ja selbst den anderen Teil der völlig gleichartigen Degeneration dem sekundären System, also akzidentellen Störungen zurechnet. Wo soll man da eine Grenze ziehen zwischen echten und direkten Wurzeldegenerationen und akzidentellen aus dem sekundären System, dessen Störung überhaupt vom primären Axon ich

besonders bekämpft habe. Die Methode müßte mit Recht als unzuverlässig und, wie v. Monakow sagt, nur für die Bezeichnung der Gegend, also für Übersichtspräparate geeignet erscheinen, die der persönlichen Interpolierung einen so weiten Spielraum ließe.

Komme ich nun noch einmal auf die Sache selbst zurück, so muß es doch als sehr auffallend, wenn auch nicht unmöglich bezeichnet werden, daß beim Hunde ein so wichtiges System wie das Corp. trap. im Gegensatze zum Kaninchen keine Degenerationen aufweist. Es ist doch sehr wohl in Erwägung zu ziehen, ob nicht die festere Konsistenz des Hundegehirns vor Schädlichkeiten bei und nach der Operation bewahrt, die diese exponierteste Stelle ja sehr leicht treffen können. Obwohl ich also im Corp. trapez. wie unter den Heldschen Fasern nach reiner Wurzeldurchscheidung Degenerationen gefunden habe, würde ich mit Rücksicht auf ihr isoliertes Vorkommen beim Kaninchen und ihre wechselnde Stärke in verschiedenen Serien doch geneigt sein, sie vielleicht für akzidentelle zu erklären, bis mit der Guddenschen Methode eine Atrophie sicher nachgewiesen ist, während mit Bestimmtheit die Möglichkeit einer Nebenverletzung auszuschließen ist. Das ist nicht so schwierig, wie die Autoren annehmen. Denn nach unseren Erfahrungen hat das der Medulla so eng anliegende Ganglion, wie auseinandergesetzt, nichts mit dem Corpus trapezoides zu tun. Ihm entspringt nur die vertikale Acusticuswurzel. Denn die eben von mir zugegebene Degeneration des Corpus trapezoides findet sich gerade in Serien, in denen das vorderste Ganglion Scarpae gar nicht oder nur wenig geschädigt ist. Es muß sich also ohne übermäßige Schwierigkeiten und Nebenverletzuugen zeigen lassen, ob mit der Guddenschen Methode eine Atrophie zu erreichen ist. Das positive Resultat ist nach unseren Ausführungen am Schlusse des ersten Kapitels als einwandfrei zu betrachten und würde mich veranlassen, auch die Marchidegenerationen als direkte und echte anzusehen, während ich mit Rücksicht auf die bisherigen gänzlich negativen Befunde van Gehuchtens und Lewandowskys, welch letztere sich allerdings nicht auf Kaninchen beziehen, mit Osmiumfärbung diese Frage vorläufig noch offen lassen will.

III. Die zentrale Hörleitung.

Wir haben im vorhergehenden gesehen, daß das erste Axon jener Fasern, die wir mit einiger Wahrscheinlichkeit der Hörbahn zurechnen können, im wesentlichen im ventralen Acusticuskern und dem Tuberculum acusticum sein Ende findet. Wir haben ferner erwähnt, daß vielleicht auch einige degenerierte Heldsche Fasern um das Corp. restif. herum zum medialen Rande der gekreuzten oberen Nebenolive verliefen und daß wir wenigstens am Kaninchen bei einigen Serien im Corp. trapez. De-

generationen zum kontralateralen Trapezkörperkern, ganz wenige vielleicht sogar bis zum Kern der lateralen Schleife auf der Gegenseite verfolgen konnten. Auf Grund eingehender Erörterungen über die Dignität der beiden letzterwähnten Degenerationen hatten wir ihre Zugehörigkeit zu den Wurzelfasern des Octavus für unsicher halten müssen. Da im übrigen die von ihnen entspringenden sekundären Systeme sich der Bahn der gleich zu besprechenden anschließen, so kann ich als zweites Axon im wesentlichen die vom ventralen, auch medialen oder vorderen genannten, Kern und die im Tuberc. acust. entspringenden Fasern bezeichnen.

Der ventrale Kern sendet die Mehrzahl seiner Fasern zum Corp. trapez., das Tuberc. acust. die der seinen zu den Monakowschen Striae acust., und aus beiden Kernen entspringen die Fasern zum intermediären System Helds. Die dicken Fasern des Trapezkörpers enden wesentlich in dessen kontralateralem Kern, im distalen Teile dagegen gehen Fasern auch sehr reichlich zum ventralen und dorsalen Kern der lateralen Schleife und zum hinteren Vierhügel. Während sich Aufsplitterungen im gleichseitigen Trapezkern nie mit Sicherheit nachweisen ließen, waren zweifellos in beiden lateralen Schleifen und hinteren Vierhügeln Degenerationen vorhanden, wenn auch die gleichseitige recht klein ist gegenüber der kontralateralen. Auch innerhalb der einzelnen Abschnitte ist das Aussehen und die Anordnung der schwarzen Körner merklich verschieden. Während es noch bis über die größte Ausdehnung der oberen Olive distalwärts den Anschein hat, als ob keine Degeneration über den Trapezkern hinausginge (Fig. 20, 21), treten dann mit dem Beginn des ventralen Schleifenkernes ziemlich plötzlich kleine dichtliegende körnchenartige Schollen offenbar in großer Menge vom Trapezkörper dahin über, wo sie in den Randpartien besonders dicht gehäuft sind (Fig. 22). Ebenso zahlreich, aber viel distinkter und größer, richtige Schollen bildend, sind die Degenerationen des dorsalen Lemniscuskernes (N. L. l. d., Fig. 23). Hier sind keine Aufsplitterungen sichtbar, vielmehr scheint die zwischen den Faserzügen liegende graue Substanz frei von Degenerationen, die sich ihrerseits streng an die durchziehenden netzförmigen Faserzüge halten. Auch der hintere Vierhügel ist, wie ich im Gegensatz zu anderen Autoren erwähnen möchte, nicht frei von Degenerationen; vielmehr ist etwa die ventrale Hälfte des kugelförmigen Körpers des Vierhügelkernes dicht mit kleinen Schollen besät. Sind etwas höher die Schleifenkerne verschwunden, so sieht man im unteren Stiele des hinteren Vierhügels wieder die wenigen dicken Fasern des Corp. trapez. liegen, die wir beim Kaninchen auch bei Labyrinthexstirpationen gelegentlich gefunden haben (St. Q. p., Fig. 23).

Unmittelbar dorsal vom Corp. trapez., zwischen ihm und dem intermediären Systeme Helds liegt ein Gebiet, das bei Entfernung des Tuberculum wie des ventralen Kernes immer intakt bleibt. Man kann daher

diese Fasern streng genommen auch nicht als ein sekundäres System bezeichnen, wie es Winkler getan hat. Mindestens muß es das dritte Neuron der Acusticusbahn sein, wenn es überhaupt mit dieser in unmittelbarem Zusammenhange steht. Es gehört das Gebiet dem äußerst verwickelten und wegen ihrer versteckten Lage degenerativ noch nicht genügend bekannten Systeme der oberen Olive an. Man hat diese beiden phylogenetisch außerordentlich alten und in der Tierreihe ganz verschieden stark entwickelten Gebilde als eine Schaltstation bezeichnet. Die Reichhaltigkeit ihrer Verbindungen spricht für diese Hypothese. Die obere Olive bezieht ihre Fasern aus dem Acusticus wesentlich durch das intermediäre System Helds. Es sind das auffallend feine Fasern (Eig. 18, 19,

Fig. 20.

F. H.), die, soweit sie aus dem ventralen Kerne stammen, das Corpus restiforme größtenteils durchbrechen, während die aus dem Tuberculum den Strickkörper dorsal runden. Beide Kategorien vereinigen sich medial der Area ovalis und ziehen scharf abbiegend zu Strängen vereinigt dorsoventral durch die spinale Trigeminuswurzel. Dann bündeln sie auf und begeben sich in schön geschwungenem Bogen durch und oberhalb des Facialiskernes in die horizontale Richtung, die sie parallel dem dorsalen Rande der oberen Oliven bis zu ihrem Ende beibehalten (Fig. 20, 21, F. H.). In der gleichseitigen oberen Olive und Nebenolive zeigt die dorsale und laterale Seite der Windungen Aufsplitterungen. Auf der Gegenseite ist

der mediale und dorsale Rand der Olivenkerne dicht mit Degenerationen besät. Die Kreuzung des intermediären Systemes in der Raphe findet ventral der Verbindungslinie des dorsalen Randes der oberen Oliven statt. Zwischen ihnen liegt das oben erwähnte, bei Acusticuskernverletzungen stets freibleibende Feld. Will man auch hier Degenerationen erhalten, so muß man die oberen Oliven von einander trennen. Fig. 16 zeigt eine derartige doppelseitige Verletzung, die beide Oliven von der Mittellinie trennt. Man ersieht aus dieser Serie zweierlei Interessantes. Die doppelte

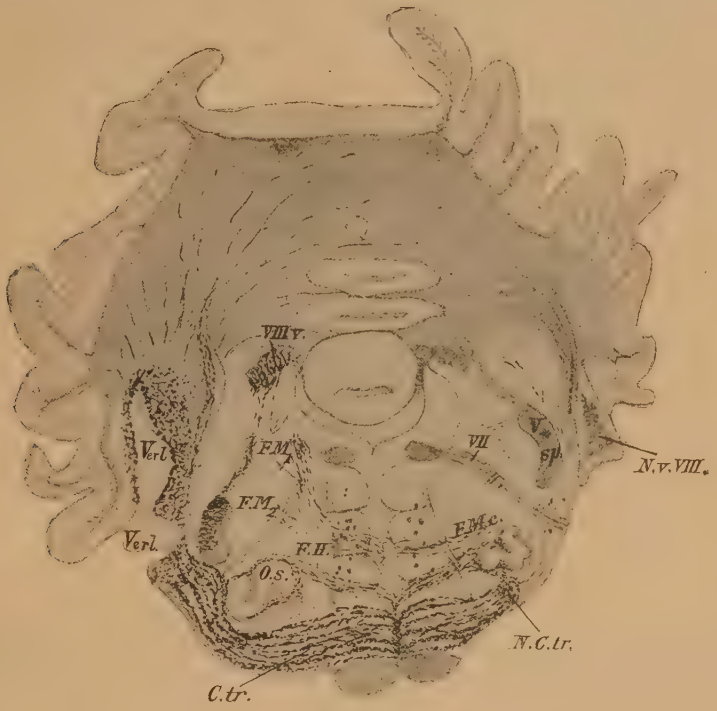

Fig. 21.

Stärke der Degenerationen zwischen den Verletzungen im Verhältnis mit denen zwischen Schnitt und gleichseitiger Olive zeigt, daß die von der Olive ausgehenden Fasern doppelläufig zur gekreuzten Olive wandern (Fig. 16, Str. i. O. s.), wo sie im wesentlichen nicht in den sogenannten dorsalen Hilus eintreten, sondern an der ventralen und medialen Seite besonders des Nebenolivenkernes verschwinden. Natürlich finden sich auch an anderen Stellen der Olive Degenerationen, nur der äußere untere Teil bleibt unter allen Umständen hierbei frei. Das ist von besonderem Interesse in Verbindung mit der zweiten Beobachtung, die diese Serie erlaubt, daß sich nämlich keine Fasern aus der oberen Olive weiter als

bis zu dem gleichnamigen Kerne der anderen Seite verfolgen lassen. v. Monakow[1]) hat nun gezeigt, daß nach Verletzung der lateralen Schleife nur der gleichseitige Olivenkern atrophiert. Damit stimmen unsere oben dargelegten Befunde vollkommen überein. Man kann also den Schluß ziehen, daß Fasern der lateralen Schleife aus dem Systeme der oberen Oliven nie von jenseits der Raphe herkommen, sondern stets dem latero-ventralen Teile der gleichseitigen Olive entspringen. Endigen also Bahnen aus der Wurzel oder den primären Kernen des Octavus in der ihnen gleichseitigen Olive, so müssen sie, soweit sie überhaupt Anschluß an die zentrale Hörbahn suchen, erst durch Vermittelung des interolivaren Systemes in der gekreuzten Olive unterbrochen werden. Da aber einige Fasern aus den primären Acusticuskernen auch zum gleichseitigen Lemniscus lateralis ziehen, so kann man dies wohl auch auf dem Wege über

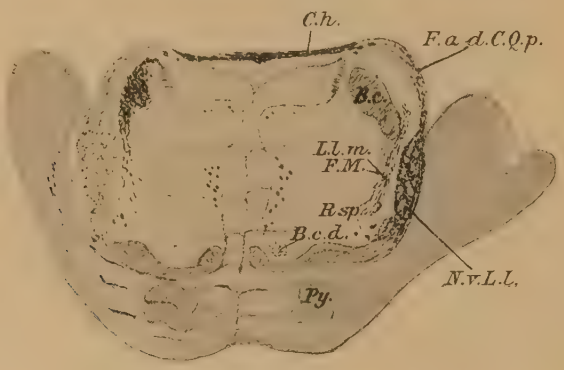

Fig. 22.

die gleichseitige obere Olive vermuten. Es ist hier also in der Tat, ganz abgesehen von anderen Verbindungen, ein reich verzweigtes System vorhanden, das man sich recht wohl als einem wichtigen Reflexapparate zugehörig vorstellen kann.

Die letzte der dem Hörakt dienenden Bahnen nimmt ihren Ursprung im Tuberculum acusticum und verläuft in den Monakowschen Striae acusticae. Man kann, wenigstens in ihrem Beginne, zwei Bahnen unterscheiden. Der markanteste, dorsale Strang verläßt das Tuberculum acusticum ventral von den Wurzelfasern zum Nucl. triangularis und dorsal von den dem Corp. restif. eng anliegenden zur absteigenden Wurzel. Es ist das ein kompaktes Bündel (F. M., Fig. 18), das distalwärts geschlossen um den Strickkörper heranrückt und allmählich medioventral sich wendend (Fig. 19) an den lateralen Rand des dreieckigen Kernes zu

[1]) Korrespondenzbl. f. Schweiz. Ärzte 1887.

liegen kommt. Erst wenn es dessen ventrale Spitze (Fig. 20) erreicht hat, bündelt es sich auf und sendet seine Fasern etwas divergierend zur Raphe. Hier (Fig. 21) schließen sich die anderen Fasern (F. M. 2) der Striae acusticae, deren Ursprung sich nicht genau verfolgen läßt, an. Sicherlich kommen auch sie aus dem Tuberculum acusticum, denn nach Wurzeldurchschneidung degenerieren sie ebensowenig wie nach Zerstörung des ventralen Kernes. Es ist also wohl anzunehmen, daß sie sich in ihren Ursprungsverhältnissen ebenso verhalten, wie das geschlossene Bündel der Striae acusticae. In ihrem Verlaufe aber machen sie den großen Bogen um das Corp. restiforme nicht mit, sondern runden dasselbe kurz und durchbrechen dann die innere Abteilung des Kleinhirnstieles. So brauchen

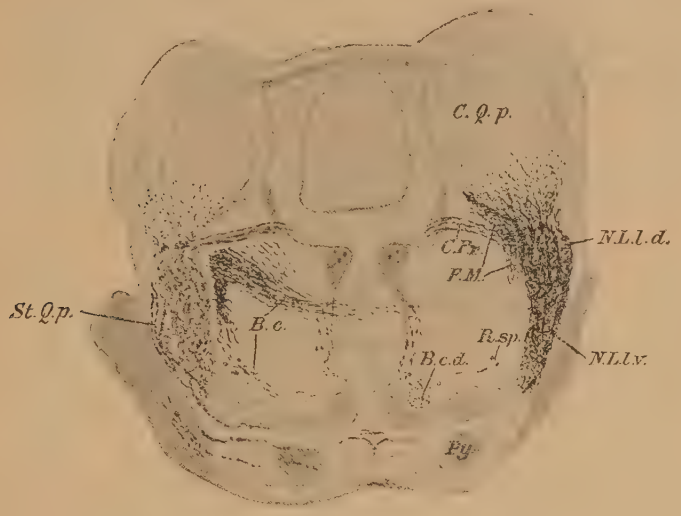

Fig. 23.

sie nur wenig ventral abzubiegen, um sich mit den inzwischen aufgebündelten anderen Fasern in der Raphe zu vereinigen. Von dieser Kreuzung an ziehen die Fasern in gerader Linie auf den laterodorsalen Rand der gekreuzten Olive zu (Fig. 21, F. M. c.). Ob hier Fasern enden, vermag ich nicht anzugeben. Ein großer Teil tritt jedenfalls nicht in Beziehung zu diesen Kernen, sondern zieht, sich wieder etwas enger zusammenschließend, langsam weiter. Auf diese Weise kommen die Fasern an die mediale Seite der lateralen Schleife zu liegen. An dieser entlang verlaufen sie nun dorsal, ziehen zwischen dorsalem Lemniscuskern und Bindearm durch (Fig. 22, L. l. m., F. M.) und enden größtenteils im medioventralen Kerne des hinteren Vierhügels, ohne an dem Schleifenkerne unterbrochen zu werden (Fig. 23, F. M.). Ein kleiner Teil jedoch

endigt auch im dorsalen Anteile des Schleifenkernes. Diese eben beschriebene Bahn gehört zur sogenannten medialen Abteilung der lateralen Schleife. In diesem Gebiete hat v. Monakow[1]) auch Fasern aus dem roten Kerne gefunden, die aber systematisch nichts mit der Hörbahn zu tun haben, sondern wohl zum Monakowschen Bündel gehören. Wahrscheinlich laufen in ihr auch die Fasern von der gleichseitigen Olive und vom Lemniscuskerne zum hinteren Vierhügel. Wir verfolgen also drei zentrale Fasersysteme in der Hörbahn:

1. das ventrale oder Corpus trapezoides, das, aus dem ventralen Acusticuskerne entspringend, mit oder ohne Unterbrechung im kontralateralen Trapezkerne zum Nucl. lemnisci later. und hinteren Vierhügel zieht, wobei einige Fasern gleichseitig bleiben;

2. das intermediäre System Helds aus Tuberculum acust. und ventralem Acusticuskern bis zur gegenseitigen oberen Olive und von hier zum hinteren Vierhügel; auch hier mögen gleichseitige Fasern vorhanden sein;

3. schließlich die Striae acusticae, die im wesentlichen direkt als mediale Abteilung der lateralen Schleife zum hinteren Vierhügel gelangen.

Es kann ohne weiteres zugegeben werden, daß, wie wir oben auch erwähnt haben, die gleichseitigen Kerne bis zum hinteren Vierhügel nie ganz frei von Degenerationen bleiben. Auch in der Probstschen Kommissur (Fig. 23, C. Pr.) sah ich gleich Winkler einzelne schwarze Körner, ebenso in der Kommissur des Velum medullare, das nach Angabe Valetons[2]) mit den hinteren Vierhügeln in Verbindung stehen soll (Fig. 22, C. h.). Im ganzen aber ist die Anzahl degenerierter Fasern auf der gleichen Seite eine recht geringe im Verhältnis zur gekreuzten.

Was nun die übrigen von Winkler dem sekundären Systeme zugerechneten Bahnen anbetrifft, so habe ich sie zum Teil in meinen Präparaten überhaupt nicht degeneriert gefunden, zum anderen konnte ich wenigstens nicht die erforderlichen Merkmale der echten direkten Degeneration an ihnen feststellen, d. h. für den vorliegenden Fall: entweder ließ sich ein Zusammenhang mit der Verletzung überhaupt nicht nachweisen, oder umgekehrt waren die betreffenden Bahnen zwar direkt unterbrochen, aber nicht durch Abtrennung von den Acusticuskernen, sondern in ihrem von diesen unabhängigen Verlaufe, oder durch Schädigung ihrer eigenen Kerne. So ließ sich die Degeneration im Fasc. praedorsal. bis zum unverletzten vorderen Vierhügel zurückverfolgen, wogegen die Augenmuskelkerne gänzlich frei waren; die dicken Fasern des aufsteigenden

[1]) Wanderversammlung südwestdeutscher Neurologen u. Psych., Mai 1908.

[2]) Arbeiten aus d. Wiener Neurolog. Instit. 1907.

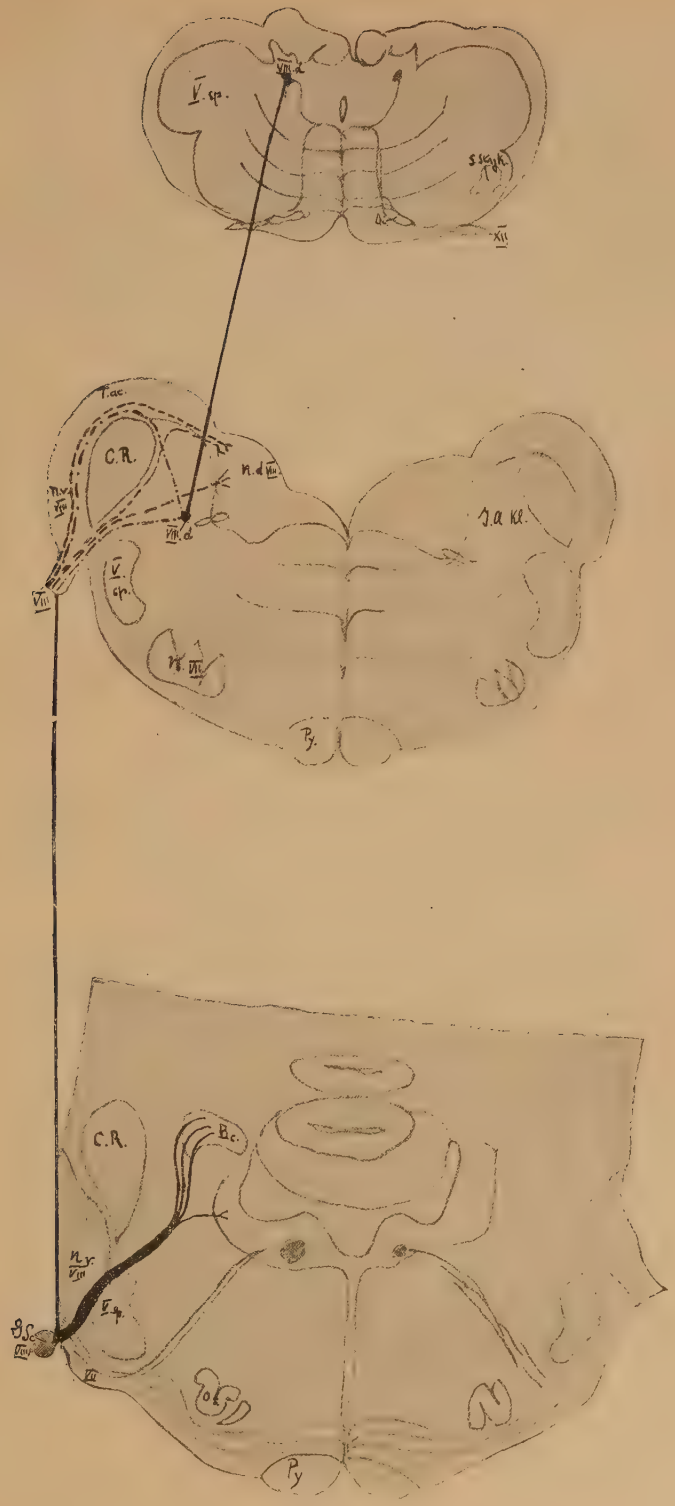
V. sp.
VIII. d
XII
T. ac.
C.R.
n. d VIII
VIII. d
V. sp.
VIII
Py.
C.R.
Bc.
n. v. VIII
V. sp.
VIII
Py

Schema A.

Deitersschen Bündels habe ich nicht geschwärzt gesehen. Die absteigende Bahn vom Deitersschen Kern war häufig geschädigt, doch ist es mir zweifellos, daß dann immer der Kern lädiert war. Wenn, wie in den einschlägigen Serien das Corp. restif. und die spinale Trigeminuswurzel mit lädiert sind, so ist eine Schädigung der Deitersschen Zellen gar nicht zu vermeiden. Auch konnte ich schon früher zeigen, daß nach Hemisektion des Halsmarkes das ganze absteigende Bündel retrograd bis zu den Riesenzellen des Deitersschen Kernes degeneriert, wie es auch Kohnstamm[1]) nach der Nisslmethode beschrieben hat, andere Zellen, z. B. im Tuberc. acust., habe ich dabei nicht atrophiert gefunden. Daß die absteigende Wurzel stärker bei Kernexstirpation degeneriert, als bei Wurzeltrennung, wenn diese nur vollständig ist, konnte ich nicht konstatieren, ebensowenig die von Winkler beschriebenen Fasern zum gleichseitigen und gekreuzten Abducens zum Fasc. sol. vagi und zum kontralateralen Nucl. griseus desc. VIII.

Ich kann demnach das Resumé Winklers über die Zusammensetzung der lateralen Schleife nicht ganz bestätigen. Nach meinen obigen Auseinandersetzungen über die von mir daselbst gefundenen Fasern sehe ich den Beweis nicht für erbracht, daß im lateralen Schleifenanteile Fasern vom kontralateralen Deitersschen und absteigenden Acusticuskerne, im medialen von der zu ihm gekreuzten Olive verlaufen. Es ist mir nicht ganz klar ersichtlich, ob Winkler diese Scheidung im medialen und lateralen Schleifenanteile so aufgefaßt wissen will, wie ich es eben angeführt habe; aber das ist sachlich für die vorliegende Entscheidung gleich. Ich leugne das Vorhandensein der eben zitierten Bahnen in der lateralen Schleife auf Grund meiner Präparate überhaupt.

Wesentlich schwieriger liegen die Verhältnisse für das rubrospinale Bündel. Ich glaube ohne weiteres annehmen zu können, daß die degenerierten Fasern der gleichen Seite, selbst wenn sie nicht direkt unterbrochen sind, doch hinreichend durch die Nähe der großen Verletzung geschädigt sind, um zugrunde zu gehen. Diese Fasern im gekreuzten Seitenstrangbündel lassen sich direkt vom Nucl. ruber herleiten. Ich habe bei Besprechung der Fehlergrenzen der Marchischen Methode auf eine Serie von der Katze (Fig. 1, 2) hingewiesen, wo beiderseitig die rubrospinale Bahn degenerierte Fasern aufwies, obwohl die Verletzung streng auf den einen vorderen Vierhügel beschränkt ist. Man könnte also wohl eine Disposition dieser Bahn in dem oben erörterten Sinne annehmen, bei größeren Verletzungen akzidentell zu degenerieren. Eine aufsteigende und eine absteigende Bahn, denn nach beiden Richtungen sind die Fasern zugrunde gegangen, anzunehmen sehe ich keinen zwingenden Grund. Ent-

[1]) Monatsschrift f. Psych. u. Neur. 1900.

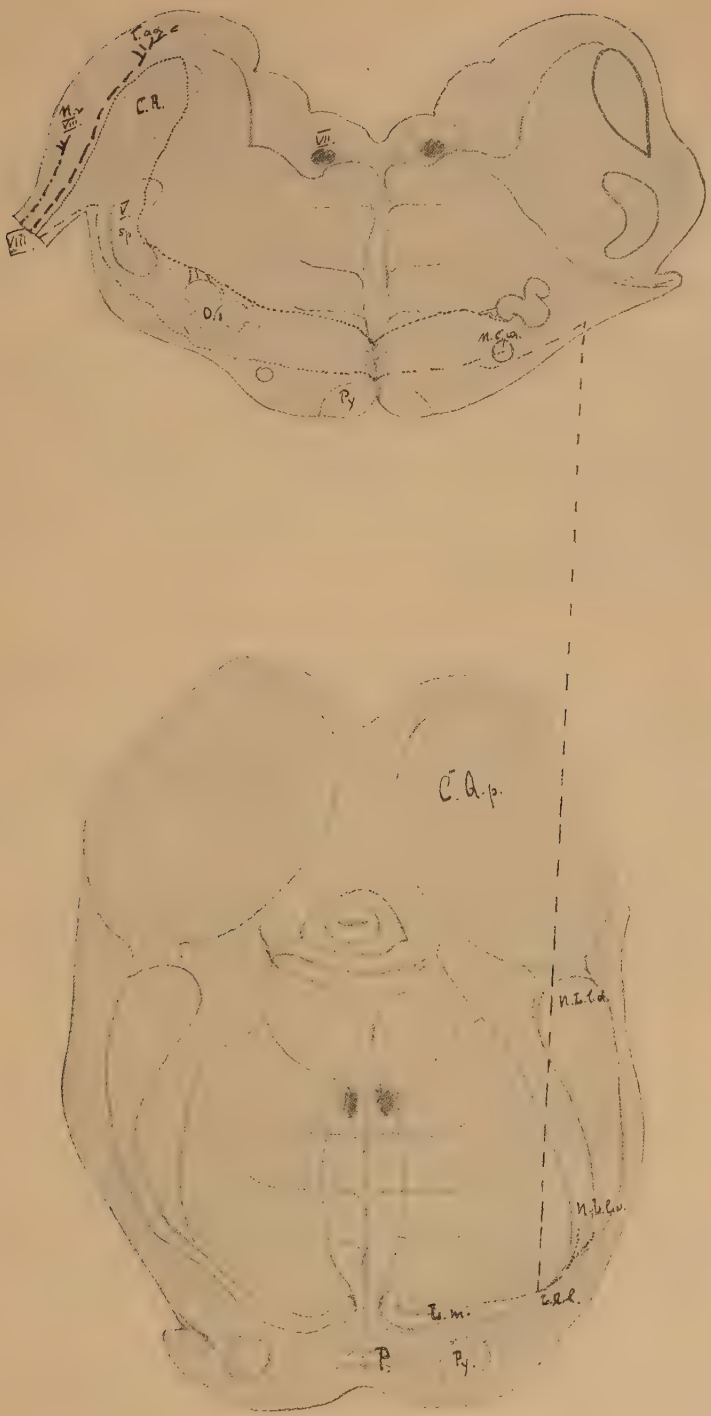

Schema B.

schieden ablehnen muß ich auch hier den Verfolg von Fasern in dem Tract. spinocerebellaris ventralis, wie ich auch in die vertikale Acusticuswurzel keine sekundären Systeme verfolgen konnte.

Über die Weiterleitung vom Schleifenkerne resp. vom hinteren Vierhügel stehen mir genügende Präparate noch nicht zur Verfügung. Nur soviel möchte ich hier erwähnen, daß ich bei Katzen und Kaninchen nach Verletzung des hinteren Vierhügels stets Degenerationen in dessen Arm zum Corp. genic. med. gefunden habe. Allerdings ist es mir auch nie gelungen, den Arm selbst dabei ganz zu verschonen. Es ist mir noch nicht klar, wie das Rothmann gemacht hat, der ziemlich grob die Vierhügelkuppe mit der Pinzette abquetschte. Leider sind die diesbezüglichen Versuche und Präparate nicht veröffentlicht worden. Lewandowsky behauptet, daß nach isolierter Verletzung des Schleifenkernes eine Degeneration im Arme des hinteren Vierhügels nicht zustande komme. Eine direkte Bahn jedenfalls zum Arm, die also weder im Vierhügel noch im Schleifenkerne unterbrochen wäre, habe ich ebensowenig wie die direkte Rindenbahn[1]) finden können.

Fasse ich nunmehr meine Befunde zusammen, so habe ich von den eintretenden Wurzeln des Acusticus nach Lewandowskys Vorgang zunächst diejenigen Systeme, deren sekundäre Bahnen bekannt, und die nach der systematischen Einheitlichkeit in ihrem weiteren anatomischen Verlaufe, wie auch infolge Funktionsprüfungen nach ihrer Ausschaltung als der Hörbahn zugehörig zu betrachten sind, jenen Bahnen gegenübergestellt, die bekannte sekundäre Systeme nicht aufweisen oder doch nur kurze, deren anatomischer Verlauf Schlüsse auf ihre Funktion nicht zuläßt. Zu beiden Systemen liefern beide Wurzeln ihren Anteil.

System A. (s. Schema A.).

Wurzelfasern ohne bekannte sekundäre Systeme.

1. Zum Nucl. gris. descend. VIII. (Fig. –·–·–).
   a) Zwischen Corp. restif. und spinaler Trigeminuswurzel.
   b) Um das Corp. restif. dorsal herumbiegend.
2. Zum Nucl. triangularis dorsalis VIII. (Fig. – – – – –).
   a) Zwischen Corp. restif. und spinaler Trigeminuswurzel.
      α) Zum medialen Teile.
      β) Zum lateralen Teile.
   b) Um das Corp. restif. dorsal zum lateralen Teile.

[1]) Held, Arch. f. Anat. u. Physiol. 1893.

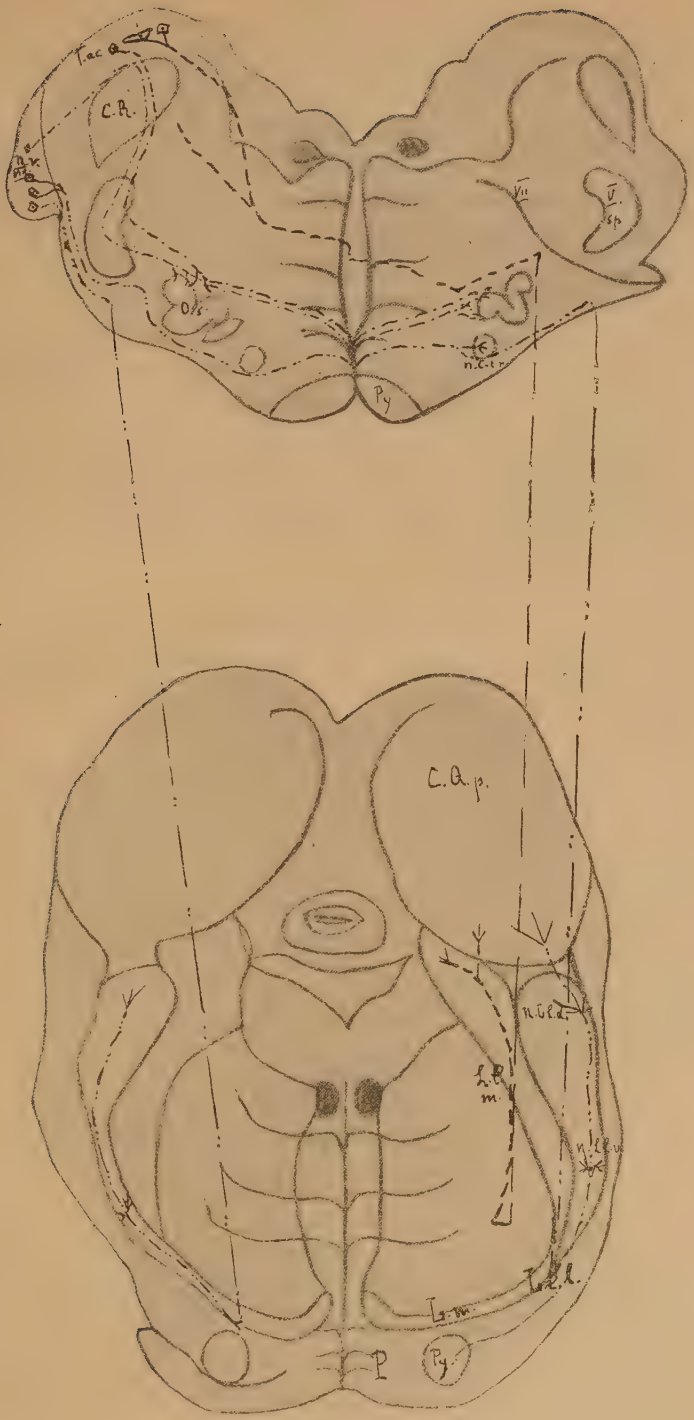

Schema C I.

3. Zum Nucl. Bechterew (Fig. ———) aus dem vordersten Ganglion Scarpae lateral von der spinalen Trigeminuswurzel in doppelter S-Kurve zur dorsalen Seite des Brachium conjunctivum. Dieses Bündel zieht rein vertikal und entspricht dem Fasc. solitarius des Hundes. Es gibt ein Bündel zum Nucl. dors. VIII. ab.

Es verlaufen also alle diese Bahnen ausschließlich homolateral und enden nach kurzem Verlaufe, mit Ausnahme der absteigenden Wurzel, die sich bis zum unteren Ende der Oliva inferior verfolgen läßt. In Verbindung tritt mit diesem System nur das Hakenbündel von Thomas, das aus den Dachkernen zum gekreuzten dreieckigen und absteigenden Acusticuskerne geht. Da aber bis ins Kleinhirn keine Wurzelfaser vordringt — der Nucl. Bechterew gehört ja noch zum Systeme des dreieckigen Kernes, nach Winkler zum Nucl. gris. desc. — so müßte eine allfällige Verbindung zum Dachkerne auch erst durch eine Zwischenbahn vermittelt werden, wofern diese Bahn nicht eine differente Leitungs- und Degenerationsrichtung besitzt.

System B. (s. Schema B.).

Wurzelfasern mit bekanntem sekundären Systeme.

1. Zum Tuberculum acusticum (Fig. – – – – –).
2. Zum ventralen Acusticuskern (Fig. – · – · –).
3. Zur gekreuzten, vielleicht auch gleichseitigen oberen Olive, in den Heldschen Fasern des intermediären Systems dorsal und durch den Strickkörper durchtretend (Fig. .....).

4a) Zum gekreuzten Nucl. trapezoides im Trapezkörper (Fig.).
b) Zum gekreuzten Nucl. lemn. lat. im Trapezkörper (Fig. .....).

Die in Gruppe 3 und besonders in 4 aufgeführten Fasern sind spärlich, variabel in ihrer Quantität und nur beim Kaninchen nachweisbar. Es ist daher zweifelhaft, ob sie als Wurzelfasern oder als akzidentelle Degenerationen aufzufassen sind.

System C.

Zentrale Hörbahn.

Erstes Axon (s. Schema C. I.).

1a) Vom Tuberculum acusticum durch die Striae acusticae Monakows in zwei sich an der Raphe vereinigenden Bündeln zum medialen Anteil des gekreuzten Lemniscus lat. Vielleicht gehen Fasern zur gekreuzten oberen Olive ab. Der Hauptteil endigt ohne Unterbrechung im medioventralen Ganglion des kontralateralen hinteren Vierhügels (Fig. – – – – –).

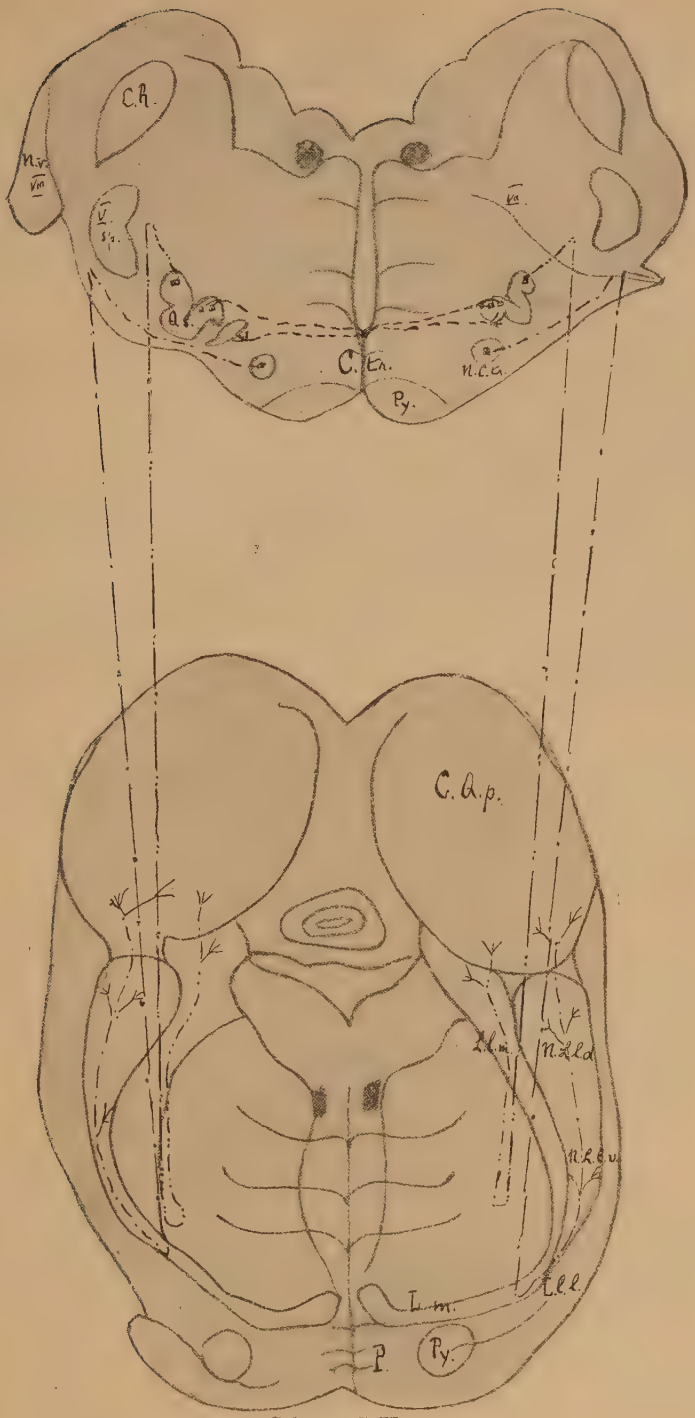

Schema C II.

2b) Vom Tuberc. acust. im Systema intermed. zur gekreuzten, vielleicht auch zur gleichseitigen oberen Olive (Fig. —·—·—).

3b) Vom ventralen Kerne im Systema interm. zur gekreuzten, vielleicht auch zur gleichseitigen oberen Olive (Fig. —·—·—).

4c) Vom ventralen Acusticuskerne im Corp. trapezoides.

α) Zum kontralateralen, vielleicht auch gleichseitigen Trapezkerne.

β) Zum Nucl. lemnisci lat. hauptsächlich gekreuzt aber auch gleichseitig (Fig. — ·· — ·· —).

Zweites Axon (s. Schema C. II.).

1a) fehlt.

2b) } α) { Zwischenschicht der oberen Oliven nur zur gegenseitigen
3b) } α) { Verbindung (Fig. — — — — —).

β) Von den oberen Oliven durch den, jeder gleichseitigen, medialen Schleifenanteil zum hinteren Vierhügel (Fig. — ·· — ·· —).

4c) Vom Nucl. corp. trapez. in der lateralen Abteilung der lateralen Schleife zu den gleichseitigen Nucl. lemnisci lat. und gleichseitigem hinteren Vierhügel (Fig. —·—·—).

Drittes Axon.

Vom Kerne der lateralen Schleife resp. dem hinteren Vierhügel führt der sogenannte Arm des hinteren Vierhügels zum Corpus geniculatum med., dessen lateraler Kern die Hörstrahlung zum Temporallappen entsendet.

Herrn Professor Lewandowsky erlaube ich mir auch an dieser Stelle für die Förderung, die er meiner Arbeit hat zuteil werden lassen, meinen gehorsamsten Dank auszusprechen.

Die Literatur, soweit sie hier nicht zitiert ist, findet sich zusammengestellt bei van Gehuchten, Névraxe 1903 und 1907, sowie in Rothmann, Sammelreferat, in Beiträgen zur Anatomie, Pathologie u. Therapie der Ohren, Nase und des Kehlkopfes. Schäfer, Passow 1908, S. 232.

Erklärungen zu den Abbildungen im Texte.

Die Abbildungen sind von den Präparaten mittelst des Abbeschen Zeichenapparates an einem nach meinen Angaben von F. W. Schieck, Berlin SW. 11, hergestellten Makroskope in der Vergrößerung 1:3 gezeichnet. Die Einzelheiten der Degenerationen wurden mit dem Mikroskop bei schwacher Vergrößerung (Schieck Obj. 1, Ok. 1) kontrolliert. Es stammt Fig. 1, 2 (B. I. 170 u. 442) von einer Katze mit Exstirpation des linken vorderen Vierhügels, Fig. 16 (L. 183) von einer Katze, die außer der im Präparat sichtbaren eine Verletzung des rechten Kleinhirns zwischen Nucl. tecti. und Raphe aufweist. Fig. 17—23 (VIII. N. l. 188, 200, 209, 238, 254, 318, 349) ist von einer Katze, der durch die abgebildete Verletzung der Nucl. ventral. acust., sowie das Tuberc. acust. abgetragen sind; außerdem wurde das Kleinhirn verletzt, ohne daß diese Nebenverletzung verfolgbare Degenerationen ergeben hätte, mit Ausnahme derer im Brachium conjunctivum. Fig. 7, 8, 9, 15, (A. 239, 209, 83 und 224); Fig. 12, 13, 14 (V_2., 160, 167, 175) und Fig. 3 (V_3., 84) sind vom Kaninchen mit Ausräumung des inneren Ohres ohne Durchschneidung im inneren Gehörgange, also ohne Zerstörung des vordersten Teiles des Gangl. Scarpae und ohne Verletzung der Medulla. Fig. 4, 5, 6, 10 (B. 311, 285, 291, 340) vom Kaninchen haben nach Durchschneidung im Meat. audit. int. unter Vernichtung sämtlicher peripheren Ganglien eine Verletzung im Nucl. ventr. ac. (in der Gegend von Fig. 4). Die mit A. und B. bezeichneten Serien sind die von Prof. Winkler operierten Kaninchen. Fig. 5 (N_4., 140 unter Mitbenutzung von 135) ist gleichfalls von einem Kaninchen, das durch Exstirpation des inneren Ohres eine Stichverletzung der ventralen Medulla besonders im Gebiete der spinalen Trigeminuswurzel erlitten hat. Das vordere Ganglion Scarpae ist wohl durch einen Bluterguß zur Degeneration gebracht worden. Sämtliche Tiere, mit Ausnahme von Fig. 16, sind einseitig links operiert; in den Abbildungen ist rechts und links vom Beschauer.

Abkürzungen.

III.	=	Wurzel des Oculomotorius.
V.	=	„ „ Trigeminus.
V. m.	=	„ „ „ mesenceph.
V. sp.	=	„ „ „ spinalis.
VII.	=	„ „ Facialis.
VIII. d.	=	„ „ absteigenden Acusticus.
VIII. s. d.	=	„ „ Acusticus sympathisch degeneriert.
IX.	=	„ „ Glossopharyngeus.
X.	=	„ „ Vagus.
XII.	=	„ „ Hypoglossus.
B. c.	=	Brachium conjunctivum.
B. c. d.	=	„ „ descendens.
C. C. p.	=	Crus cerebelli ad pontem.
C. g. l.	=	Corpus geniculatum laterale.
C. h.	=	Commissur des hinteren Vierhügels im Velum.
C. Pr.	=	Commissur vom Probst.
C. Q. a.	=	Corpus quadrigeminum anterius.
C. Q. p.	=	„ „ posterius.
C. tr.	=	„ trapezoides.

D. F. = Decussatio tegmenti ventr. (Forel).
D. M. = „ „ dorsal. (Meynert).
D. sp. = Absteigendes Deiterssches Bündel.
d. l. = Dorsolaterale Fasern des VIII.
dl. m. = „ „ „ „ zum Nucl. dors. VIII.
F. ad. C. Q. p. = Fasern zum hinteren Vierhügel.
F. de cr. = Faisceau de crochet (Thomas).
F. G. = Fascic. Gowers (spinocerebellaris ventralis).
F. H. = Heldsches Systema intermedium.
F. M., F. M_2. = v. Monakows Striae acusticae.
F. M. c. = „ „ „ gekreuzt.
G. Sc. = Ganglion vestibulare Scarpae.
G. Sc. d. = „ „ „ degeneriert.
I. A. Kl. = Innere Abteilung des Kleinhirnstiles.
L. m. = Lemniscus medialis.
L. l. = Lemniscus lateralis, laterale Abteilung.
L. l. m. = Lemniscus lateralis, mediale Abteilung.
m. e. = Äußeres Wurzelbündel zum Nucl. dors. VIII.
N. V. s. = Nucleus trigemini sensibilis.
N. VII. = „ facialis.
N. d. VIII. = „ dorsalis (triangularis) acustici.
N. v. VIII. d. = „ ventralis distalis acustici.
N. v. VIII. s. = „ „ superior (proximalis) acustici.
N. IX. X. = „ glossopharyngei vagi.
N. XII. = „ hypoglossi.
N. C. tr. = „ corporis trapezoidis.
N. D. = „ Deiters magnicellularis.
N. L. l. d. = „ lemnisci lateralis dorsalis.
N. L. l. v. = „ „ „ ventralis.
N. R. = „ ruber.
N. T. = „ tecti.
O. i. = Oliva inferior.
O. s. = „ superior.
P. = Pons.
Py. = Pyramide.
Q. p. f. = Fasern vom hinteren Vierhügel zum Facialiskern.
R. sp. = Fascic. rubrospinalis.
S. Strgk. = Seitenstrangkern.
St. Q. p. = direkte Fasern zum hinteren Vierhügel.
Str. i. O. s. = Stratum interolivare superius.
T. a. = Tuberculum acusticum.
V, Verl. = Verletzung.

September 1908.

Lebenslauf.

Ich, Fritz Heinrich Lewy, jüdisch, wurde als Sohn des Geheimen Sanitätsrats Dr. Heinrich Lewy, in Berlin am 28. Januar 1885 geboren. Von 1894—1903 besuchte ich das Friedrichs-Werdersche Gymnasium daselbst und verließ es Michaelis 1903 mit dem Zeugnis der Reife. Meine Studien machte ich in Zürich und Berlin, wo ich Ostern 1906 die ärztliche Vorprüfung und Ende 1908 das ärztliche Staatsexamen bestand.

Meine Lehrer waren:

v. Bardeleben, Beitzke, Benda, Bier, du Bois-Reymond, Borchardt, Bumm, Eichhorst, Engelmann, Ernst, B. Fraenkel, Gabriel, Helbron, Hertwig, Heubner, Hildebrandt, His, Klemperer, Kopsch, Krause, Krönlein, Lesser, Lewandowsky, Lewin, v. Michel, v. Monakow, Orth, Passow, Rubner, F. E. Schultze, Schwendener, Senator, v. Siedler-Huguenin, Suchannek, F. Straßmann, Thierfelder, Waldeyer, Warburg, Ziehen.